

ALINE DOS SANTOS DE MAMAN


Coautores

HERBERT COSTA DO RÉGO

THAYS FERNANDA HENRIQUES DANTAS DA FONSECA

ANATOMIA DOS OSSOS DO CRÂNIO

EM LÍNGUA BRASILEIRA
DE SINAIS (LIBRAS)



 eduepb

**ANATOMIA DOS
OSSOS DO CRÂNIO**
EM LÍNGUA BRASILEIRA
DE SINAIS (LIBRAS)



Universidade Estadual da Paraíba

Prof^a. Célia Regina Diniz | *Reitora*

Prof^a. Ivonildes da Silva Fonseca | *Vice-Reitora*



Editora da Universidade Estadual da Paraíba

Cidoval Morais de Sousa (UEPB)

Diretor

Conselho Editorial

Alberto Soares de Melo (UEPB)

Antonio Roberto Faustino da Costa (UEPB)

Jordeana Davi Pereira (UEPB)

Patrícia Cristina de Aragão (UEPB)

José Etham de Lucena Barbosa (UEPB)

José Luciano Albino Barbosa (UEPB)

José Tavares de Sousa (UEPB)

Conselho Científico

Afrânio Silva Jardim (UERJ) Jonas Eduardo Gonzalez Lemos (IFRN)

Anne Augusta Alencar Leite (UFPB) Jorge Eduardo Douglas Price (UNCOMAHUE/ARG)

Carlos Henrique Salvino Gadêlha Meneses (UEPB) Flávio Romero Guimarães (UEPB)

Carlos Wagner Dias Ferreira (UFRN) Juliana Magalhães Neuwander (UFRJ)

Celso Fernandes Campilongo (USP/ PUC-SP) Maria Creusa de Araújo Borges (UFPB)

Diego Duquelsky (UBA) Pierre Souto Maior Coutinho Amorim (ASCES)

Dimitre Braga Soares de Carvalho (UFRN) Raffaele de Giorgi (UNISALENTO/IT)

Eduardo Ramalho Rabenhorst (UFPB) Rodrigo Costa Ferreira (UEPB)

Germano Ramalho (UEPB) Rosmar Antonni Rodrigues Cavalcanti de Alencar (UFAL)

Glauber Salomão Leite (UEPB) Vincenzo Carbone (UNINT/IT)

Gonçalo Nicolau Cerqueira Sopas de Mello Bandeira (IPCA/PT) Vincenzo Milittelo (UNIPA/IT)

Gustavo Barbosa Mesquita Batista (UFPB)



Editora indexada no SciELO desde 2012

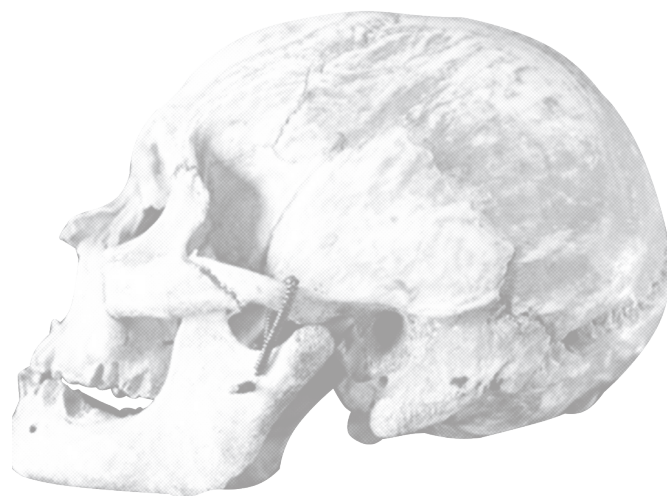

Editora filiada a ABEU

EDITORA DA UNIVERSIDADE ESTADUAL DA PARAÍBA

Rua Baraúnas, 351 - Bairro Universitário - Campina Grande-PB - CEP 58429-500

Fone/Fax: (83) 3315-3381 - <http://eduepb.uepb.edu.br> - email: eduepb@uepb.edu.br



ANATOMIA DOS OSSOS DO CRÂNIO EM LÍNGUA BRASILEIRA DE SINAIS (LIBRAS)

**ALINE DOS SANTOS DE MAMAN
HERBERT COSTA DO RÊGO
THAYS FERNANDA HENRIQUES DANTAS DA FONSECA**



Campina Grande - PB
2021



Editora da Universidade Estadual da Paraíba

Cidival Morais de Sousa *Diretor*

Expediente EDUEPB

Erick Ferreira Cabral | *Design Gráfico e Editoração*
Jefferson Ricardo Lima Araujo Nunes | *Design Gráfico e Editoração*
Leonardo Ramos Araujo | *Design Gráfico e Editoração*
Elizete Amaral de Medeiros | *Revisão Linguística*
Antonio de Brito Freire | *Revisão Linguística*
Danielle Correia Gomes | *Divulgação*

Depósito legal na Biblioteca Nacional, conforme decreto nº 1.825, de 20 de dezembro de 1907.

1ª Edição

MAMAN, Aline dos Santos de
Anatomia dos Ossos do Crânio: Em lingua Brasileira de Sinais (Libras)
Coautores
REGO, Herbert Costa do / FONSECA, Thays Fernanda Henriques Dantas da

Formato: Papel. Veiculação: Físico.

ISBN: 978-65-86221-52-7

1. Crânio - Anatomia - Ossos. 2 - Saúde - Medicina

MAMAN, Aline dos Santos de
Anatomia dos Ossos do Crânio: Em lingua Brasileira de Sinais (Libras)
Coautores
REGO, Herbert Costa do / FONSECA, Thays Fernanda Henriques Dantas da

Formato: Digital. Veiculação: Digital

ISBN: 978-65-86221-53-4



Suporte técnico e gráfico:

CODECOM - Coordenadoria de Comunicação da UEPB

Coordenador: Hipolito Lucena

Designer de impresso: Julio Cesar G. Oliveira

Produção de videografismo: Marathamam Gandhi e David Serafim

Copyright © **EDUEPB**

A reprodução não-autorizada desta publicação, por qualquer meio, seja total ou parcial, constitui violação da Lei nº 9.610/98.

COLABORADORES

Dolores Límon Dominguez

Coordenadora Geral do Projeto SOLIDARIS - Universidade de Sevilla, Espanha

Christiano Cordeiro Soares

Coordenador do Projeto SOLIDARIS na UEPB

EL presente proyecto ha sido financiado con el apoyo de la Comisión Europea. Esta publicación (comunicación) es responsabilidad exclusiva de su autor. La Comisión no es responsable del uso que pueda hacerse de la información aquí difundida.

SOLIDARIS - 585762-EPP-1-2017-1-ES-EPPKA2-CBHE-JP.PIAS - Expansão das ações da rede internacional SOLIDARIS na UEPB



With the support of the
Erasmus+ Programme
of the European Union



ALINE DOS SANTOS DE MAMAN

Graduação em Fisioterapia (Universidade Católica do Salvador/UCSal, Brasil, 2003), mestrado em Ciências médicas (Universidade de São Paulo/USP, Brasil, 2006), doutoramento em Ciências médicas (Universidade de São Paulo/USP, Brasil, 2010, com estágio no Instituto de Anatomia Humana da Universidade do Porto/UP, Portugal – Programa de Doutorado com Estágio no Exterior, CAPES), pós doutoramento (Departamento de Fisiologia da Faculdade de Medicina de Ribeirão Preto da Universidade de São Paulo/USP, Brasil, 2012), docente de Anatomia Humana da Universidade Estadual da Paraíba/UEPB, Brasil.

HERBERT COSTA DO RÊGO

Graduação em Geografia (Universidade Estadual da Paraíba/UEPB, Brasil, 2006), especialização em educação profissional integrada a educação básica (Universidade Federal da Paraíba/UFPB, Brasil, 2008), especialização em LIBRAS e educação para surdos (Universidade Norte do Paraná/UNOPAR, Brasil, 2016), especialização em tradução e interpretação LIBRAS/Português e Português/LIBRAS (Faculdade Nossa Senhora de Lourdes/FNSL, Brasil, 2017), intérprete de LIBRAS da Universidade Estadual da Paraíba/UEPB, Brasil.

THAYS FERNANDA HENRIQUES DANTAS DA FONSECA*

Graduanda em Ciências Biológicas da Universidade Estadual da Paraíba/UEPB, Brasil.

**Surdo*

REVISÃO TÉCNICA DOS SINAIS EM LIBRAS

RICARDO MANOEL DE OLIVEIRA FERREIRA*

Graduação em Letras/LIBRAS (Universidade Federal de Pernambuco/UFPE, Brasil, 2012), especialização em Língua Brasileira de Sinais (Universidade Salgado de Oliveira/UNIVERSO, Brasil, 2013), especialização em Língua Brasileira de Sinais: Prática e Tradução/Intérprete (Universidade do Oeste Paulista/UNOESTE, Brasil, 2018), professor de Libras da Escola Cidadã Integral de Audio-comunicação de Demóstenes Cunha Lima/EDAC, Brasil

**Surdo*

ADAPTAÇÃO PARA A LÍNGUA INGLESA

ALEXA ALVES DE MORAES

Graduação em Fisioterapia (Universidade Estadual da Paraíba/UEPB, Brasil, 2018, com período sanduíche na *Trinity College Dublin, Irlanda*), mestrado em Fisioterapia (Universidade Federal de Pernambuco/UFPE, Brasil), tradutora de textos técnicos em Língua Inglesa (SENAC-RJ, Brasil) e fisioterapeuta da Divisão de Saúde da Universidade Federal de Viçosa/UFV, Brasil.

BANCA DE AVALIAÇÃO E VALIDAÇÃO DOS SINAIS EM LIBRAS

DIELE MARINHO OLIVEIRA RAMALHO DE SOUZA*

Graduação em Letras – Língua portuguesa e LIBRAS (Universidade Federal da Paraíba/UFPB, Brasil, 2014), especialização em LIBRAS (Faculdade de Ciências Empresariais de Natal/FACEN, Brasil, 2016).

**Surdo*

JOYCE GOMES DE ALENCAR*

Graduação em Letras-LIBRAS (Universidade Federal de Santa Catarina/UFSC, Brasil, 2010), especialização em LIBRAS (Centro Universitário Leonardo da Vinci/UNIASSELVI, Brasil, 2012), mestrado em Letras e Linguística pela Universidade Federal de Alagoas/UFAL, Brasil.

**Surdo*

JOSÉ TIAGO FERREIRA BELO*

Graduação em Letras-LIBRAS (Universidade Federal de Santa Catarina/UFSC, Brasil, 2012), mestrado em Educação (Universidade do Vale dos Sinos/UNISINOS, Brasil, 2016).

**Surdo*

KLEDSON DE ALBUQUERQUE ALVES*

Graduação em Letras – Língua portuguesa e Libras (Universidade Federal da Paraíba/UEPB, Brasil, 2014), especialização em Língua Brasileira de Sinais (Faculdade de Ciências Empresariais de Natal/FACEN, Brasil, 2015).

**Surdo*

MARIA DO SOCORRO LEAL CABRAL

Graduação em Pedagogia (Universidade Estadual da Paraíba/UEPB, Brasil, 2000), especialização em Educação de surdos (Universidade Federal de Campina Grande/UFCG, Brasil, 2003), especialização em Psicologia da infância e da adolescência (Faculdade de Ciências Sociais Aplicadas/FACISA, Brasil, 2003).

No Laboratório de Anatomia Humana do Centro de Ciências Biológicas e da Saúde da Universidade Estadual da Paraíba as fotografias dos ossos foram obtidas pela autora profa. **Dra. Aline dos Santos de Maman** e pelo **prof. Dr. João Walter de Souza da Silveira**.

JOÃO WALTER DE SOUZA DA SILVEIRA

Fotógrafo, médico veterinário (Universidade Federal Rural do Rio de Janeiro/UFRRJ, Brasil, 2003), mestrado em Farmacologia (Universidade de São Paulo/USP, Brasil, 2006), doutoramento em Farmacologia (Universidade de São Paulo/USP, Brasil, 2010), pós doutoramento (Universidade de São Paulo/USP, Brasil, 2014), pós doutoramento (Universidade Estadual da Paraíba/UEPB, Brasil, 2018), docente do Centro Universitário Maurício de Nassau/UNINASSAU, Brasil.

No Laboratório de Anatomia Humana da Faculdade de Medicina de Ribeirão Preto da Universidade de São Paulo as fotografias dos ossos foram obtidas e cedidas pelo prof. Dr. José Antônio Thomazini, com auxílio da equipe de fotógrafos do Setor de Documentação Científica do Hospital das Clínicas de Ribeirão Preto.

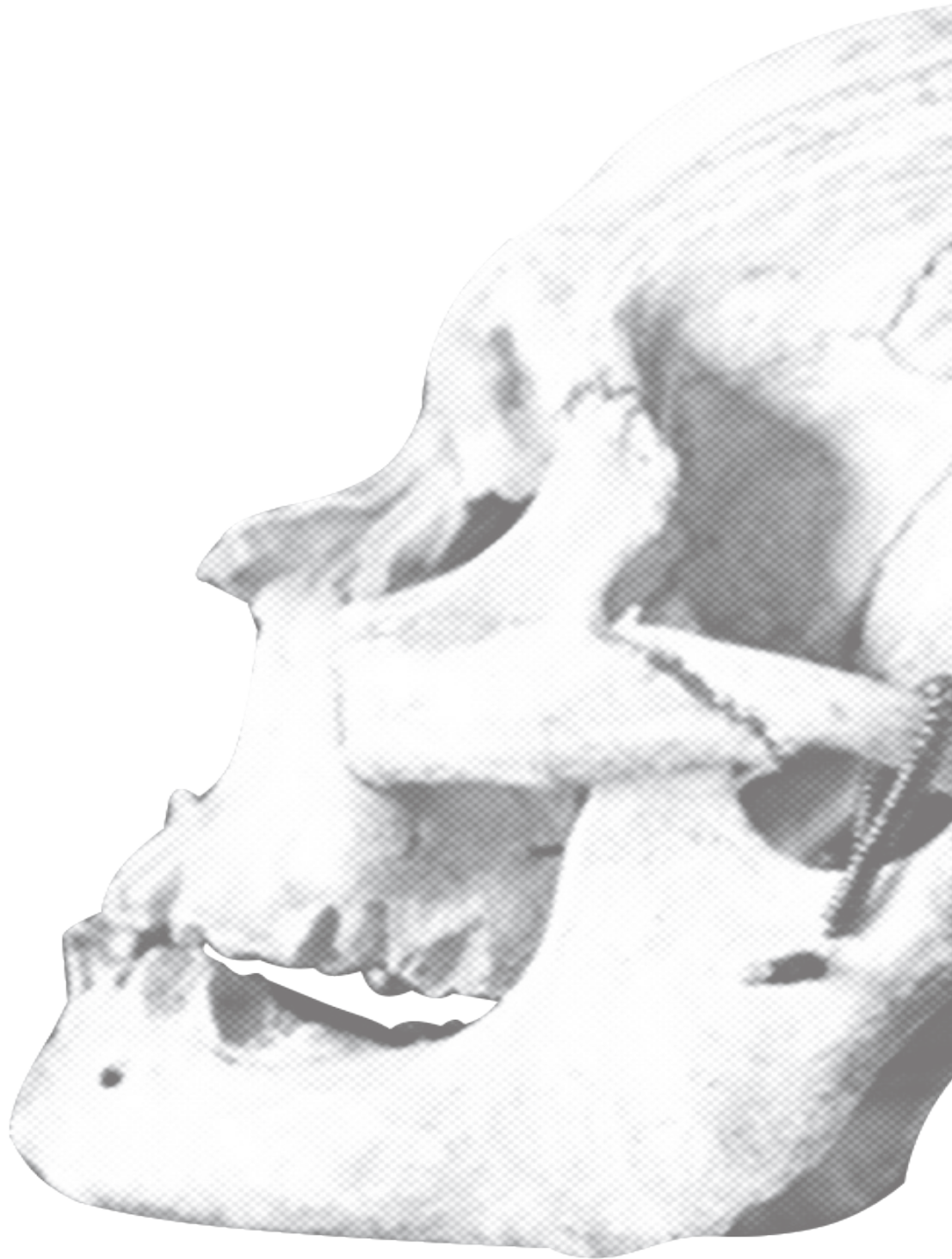JOSÉ ANTÔNIO THOMAZINI

Graduação em Biomedicina (Centro Universitário Barão de Mauá, Brasil, 1980), especialização em Análises Clínicas (Centro Universitário Barão de Mauá, Brasil, 1980), mestrado em Biologia Celular e Molecular (Universidade de São Paulo/USP, Brasil, 1988) e doutoramento em Biologia Celular e Molecular (Universidade de São Paulo/USP, Brasil, 1994), docente de Anatomia Humana da Faculdade de Medicina de Ribeirão Preto da Universidade de São Paulo/USP, Brasil. O prof. Dr. José Antônio Thomazini também colaborou com a revisão técnica de Anatomia Humana.

CRIAÇÃO DE ARTES E VIDEOGRAFISMO

CODECOM/UEPB

Hipolito de Sousa Lucena, Mahatma Gandhi Vieira, Julio César Gomes de Oliveira e Marcelo Davi Serafim



APRESENTAÇÃO

Na área da educação, as ações inclusivas para pessoas com necessidades especiais não se restringem ao aumento do número de vagas por elas ocupadas em escolas e universidades. O desenvolvimento de materiais didáticos e abordagens pedagógicas voltadas para essa parcela de alunos pode ser uma importante ferramenta para assegurar condições igualitárias no processo de ensino-aprendizagem, boa qualificação profissional e inclusão destas pessoas em postos de trabalho mais valorizados.

Pensar a educação de surdos em uma perspectiva bilíngue nos desperta para a escassez de recursos didáticos de maior especificidade para tais estudantes. A carência de sinais em LIBRAS para os nomes das estruturas anatômicas do corpo humano gera limitações aos alunos surdos, tanto no ensino fundamental e médio, quanto no decorrer dos componentes curriculares de anatomia humana em cursos de graduação em ciências biológicas e da saúde. Os materiais didáticos em LIBRAS já existentes são demasiadamente superficiais, portanto, não satisfazem as exigências de aprofundamento dos conteúdos de anatomia humana ministrados nos cursos de nível superior. Pensando nisso, produzimos esse material didático de anatomia humana em LIBRAS, específico para alunos surdos matriculados em cursos de graduação em ciências biológicas e da saúde.

Esta edição aborda os ossos do crânio e seus principais acidentes anatômicos. Cada estrutura anatômica está representada por:

Nome e um texto sucinto, escritos em português e inglês;

Sequência de movimentos que constituem o sinal do respectivo nome da estrutura anatômica em LIBRAS;

Fotografia da estrutura anatômica.

Nesta obra utilizamos sinais em LIBRAS já existentes, assim como também criamos os sinais em LIBRAS para as estruturas anatômicas que ainda não os possuía. Cada sinal criado foi avaliado por uma banca examinadora de profissionais surdos e especialistas em LIBRAS.

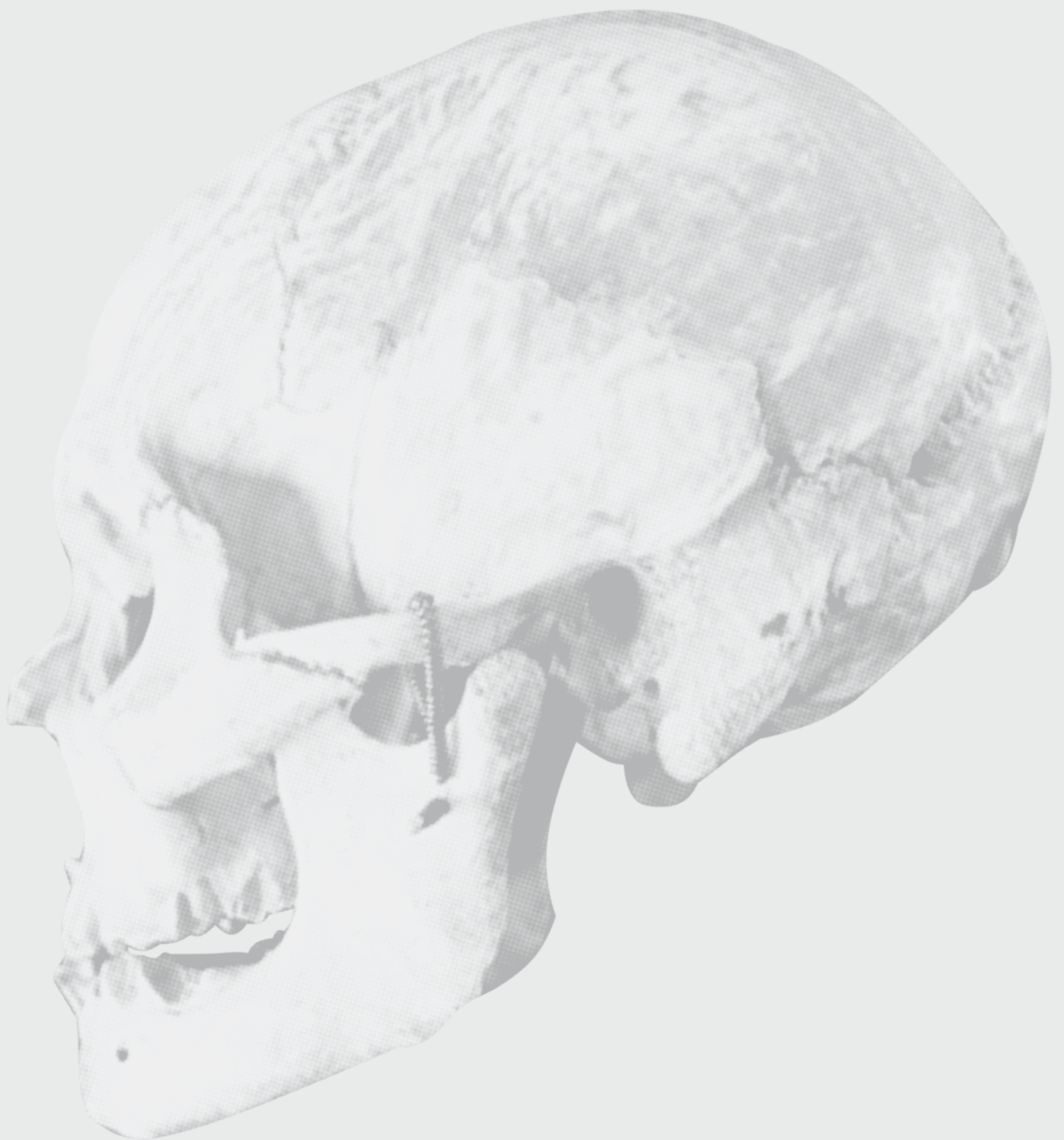Próximas edições desta obra abordarão as outras partes do esqueleto, bem como outros sistemas do organismo humano.

Bom estudo!

Aline S. de Maman, PhD.

OSSOS DO NEUROCRÂNIO

NEUROCRANIUM BONES



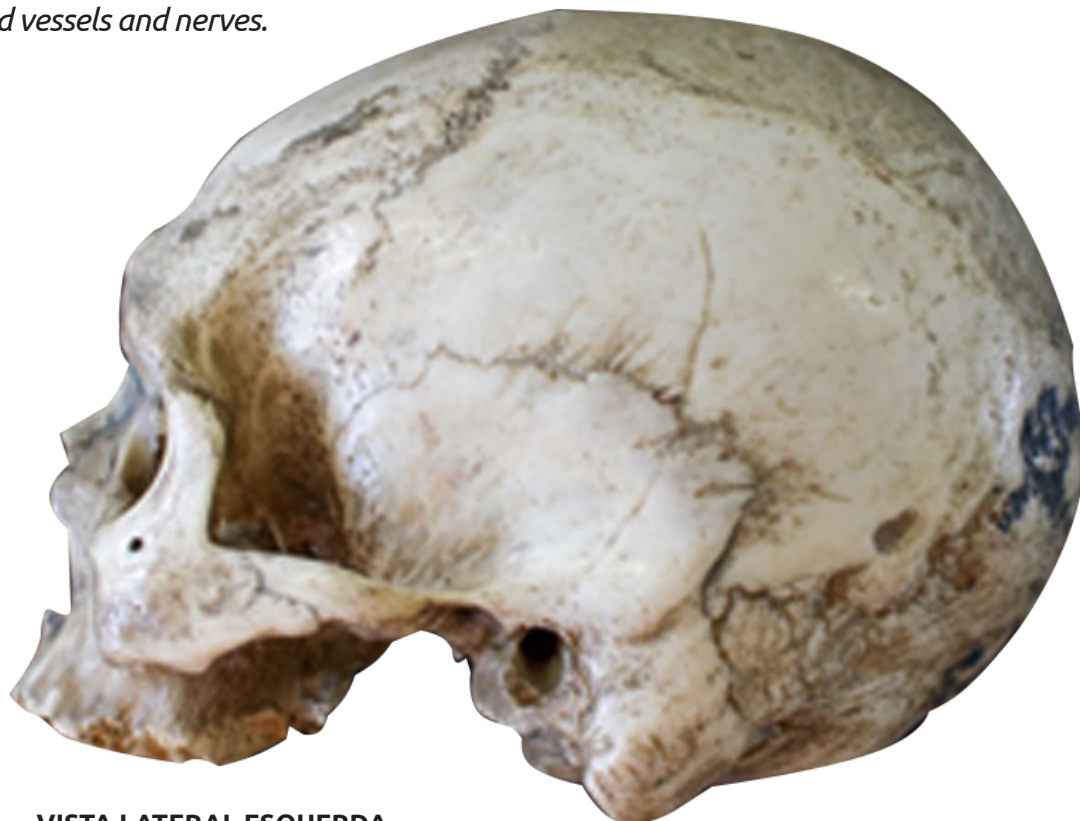OSSOS DO NEUROCRÂNIO

Neurocranium Bones

▶ Acesse: <https://youtu.be/spA9iXT27zY>

Envolvem e protegem o encéfalo e órgãos dos sentidos. Os ossos do crânio contêm numerosos forames que permitem a passagem de nervos e vasos sanguíneos.

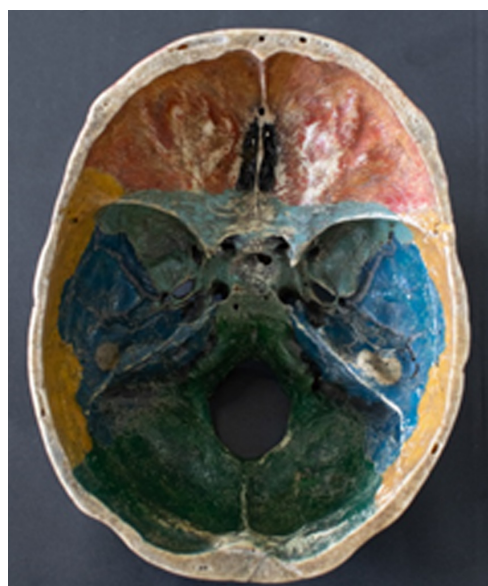
The neurocranium bones involve and protect the brain and sense organs. They contain numerous foramina allowing entry and exit of blood vessels and nerves.



VISTA LATERAL ESQUERDA
LEFT LATERAL VIEW




VISTA SUPERIOR DO CRÂNIO
SUPERIOR VIEW OF SKULL



VISTA INTERNA DA BASE DO CRÂNIO
INTERNAL VIEW OF SKULL BASE

OSSO FRONTAL

FRONTAL BONE



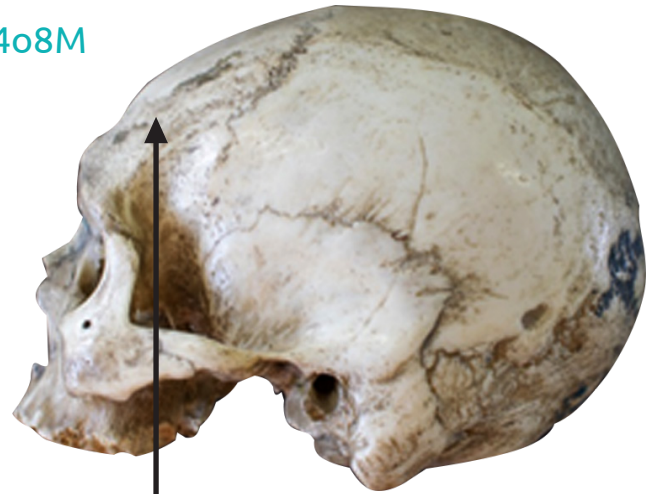OSSO FRONTAL

Frontal Bone

▶ Acesse: <https://youtu.be/zpi0HGF4o8M>

O osso Frontal forma a parte anterior do teto do crânio, a frente, o teto da cavidade nasal e o teto da órbita.

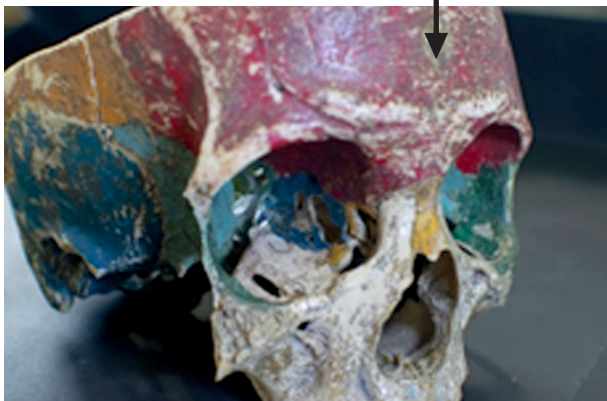
The Frontal bone makes up the anterior portion of the skull roof, as well as the forehead, the roof of each nasal cavity, the roof of the orbit, besides the orbital superior arches.



VISTA LATERAL ESQUERDA
LEFT LATERAL VIEW



**VISTA ANTERIOR
E LEVEMENTE INFERIOR**
FRONTAL BONE - ANTERIOR
AND SLIGHTLY INFERIOR VIEW



VISTA ANTEROLATERAL
ANTEROLATERAL VIEW



VISTA INTERNA DA BASE DO CRÂNIO
INTERNAL VIEW OF SKULL BASE

MARGEM SUPRAORBITAL

Supraorbital margin

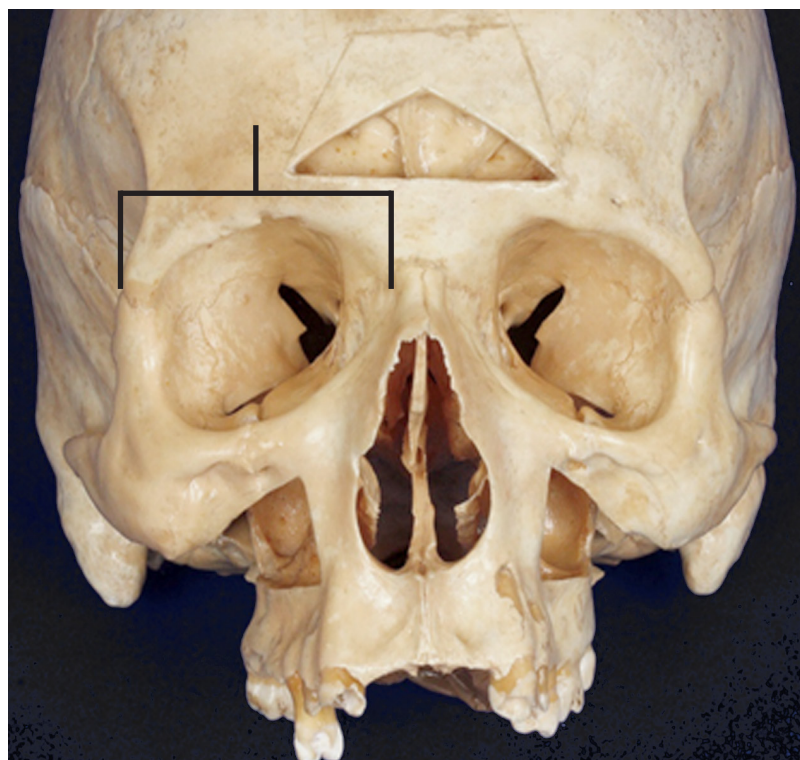
▶ Acesse: <https://youtu.be/aCTAisC5ujY>

A margem supraorbital é uma margem espessada que forma o limite superior da órbita, sob as sobrancelhas.

The supraorbital margin is a thickened margin that forms the orbit's upper boundary under the eyebrows.



VISTA ANTERIOR E LEVEMENTE INFERIOR
FRONTAL BONE - ANTERIOR AND
SLIGHTLY INFERIOR VIEW



VISTA ANTERIOR
ANTERIOR VIEW

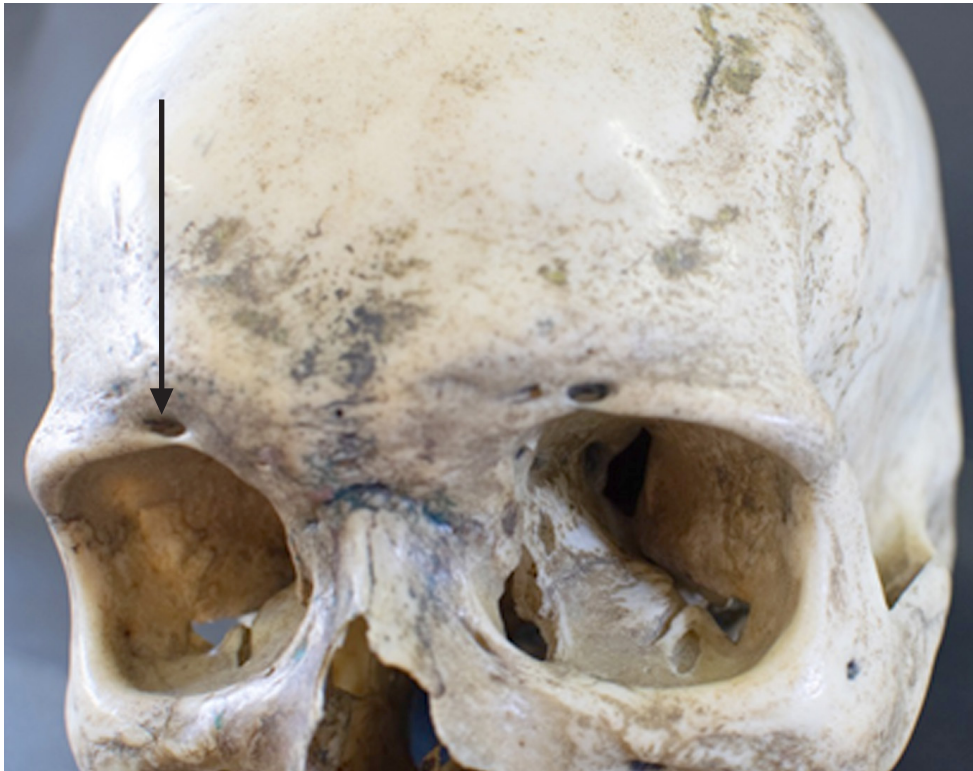FORAME SUPRAORBITAL

Supraorbital foramen

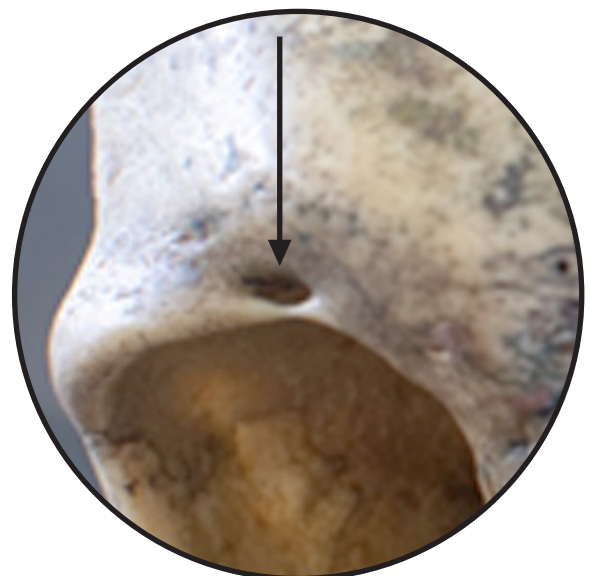
📺 Acesse: <https://youtu.be/y2ogMX3kUnI>

A margem supraorbital tem um forame supraorbital, que permite a passagem da artéria supraorbital e do ramo lateral do nervo supraorbital.

The supraorbital margin has also a supraorbital foramen, which allows the passage of the supraorbital artery and the lateral branch of the supraorbital nerve.



**VISTA ANTERIOR E LEVEMENTE
LATERAL ESQUERDA**
ANTERIOR AND SLIGHTLY
LEFT LATERAL VIEW



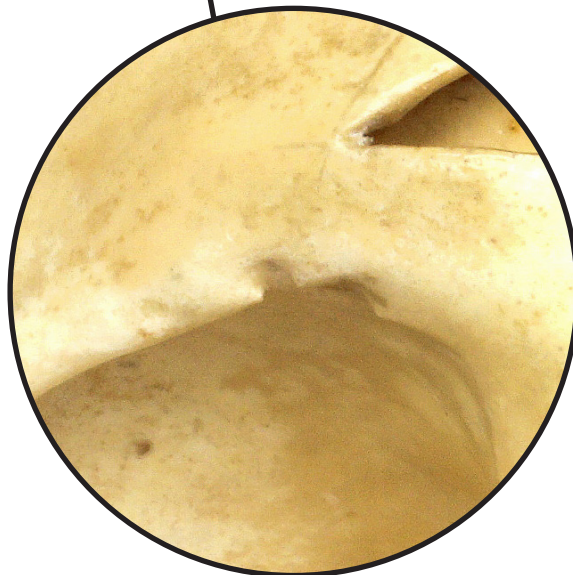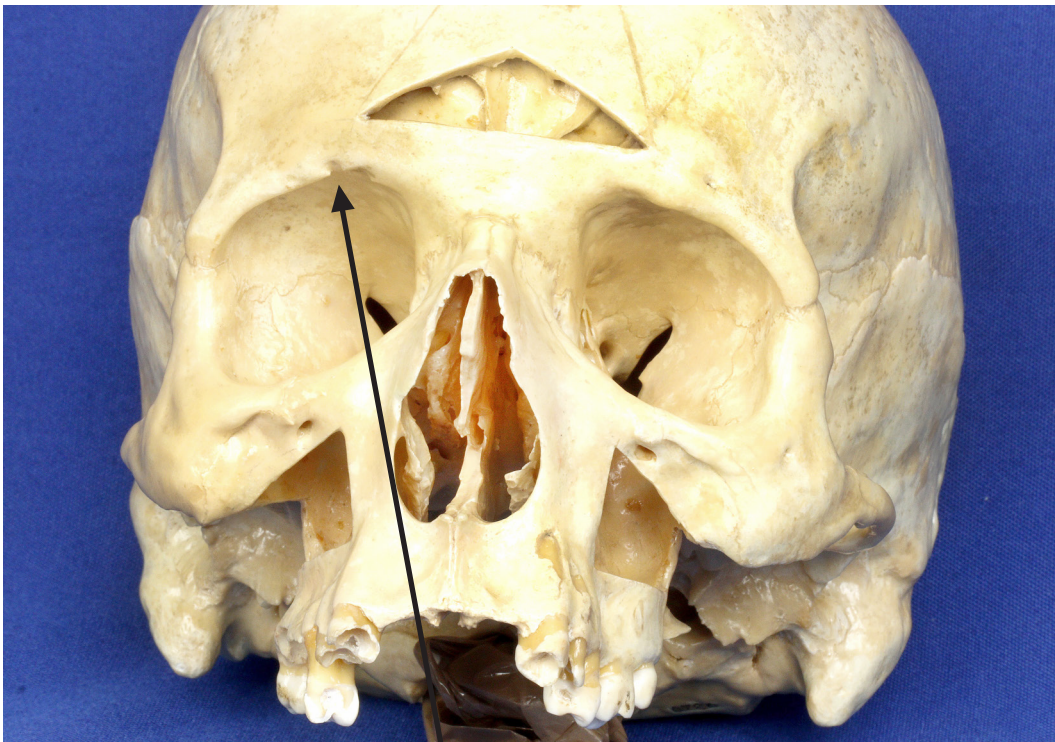
INCISURA SUPRAORBITAL

Supraorbital notch

👉 Acesse: <https://youtu.be/ANTiPYFd5e0>

Na margem supraorbital também se situa a incisura supraorbital, que dá passagem à artéria supratrocLEAR e ao ramo medial do nervo supraorbital.

The supraorbital notch is situated medially to the supraorbital margin, giving passage to the supra-trochlear artery and the medial branch of the supraorbital nerve.



**VISTA ANTERIOR E LEVEMENTE
LATERAL ESQUERDA**
*ANTERIOR AND SLIGHTLY
LEFT LATERAL VIEW*

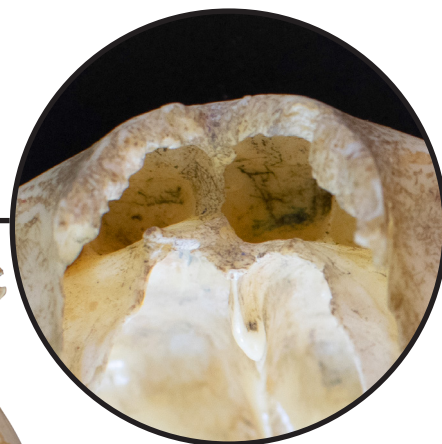
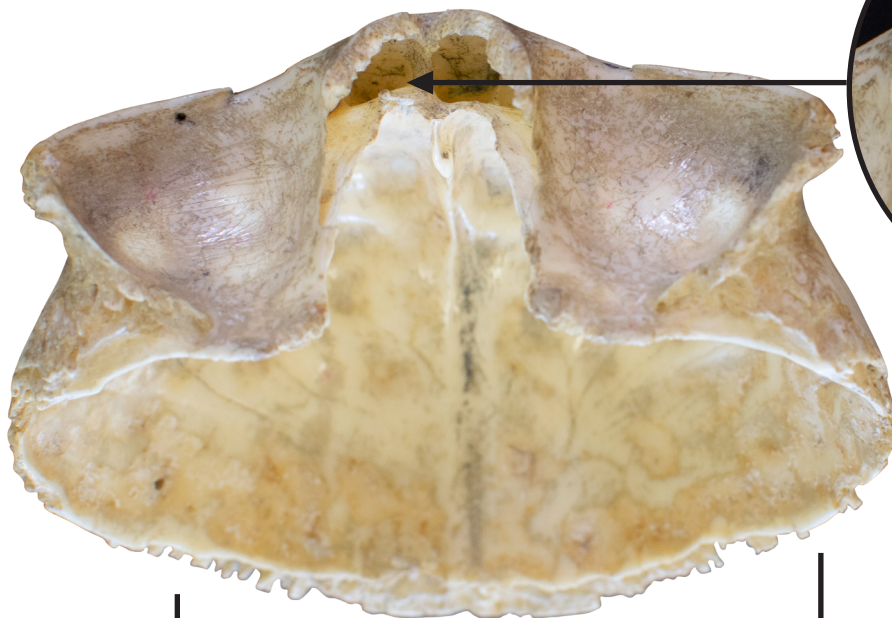SEIO FRONTAL

Frontal sinus

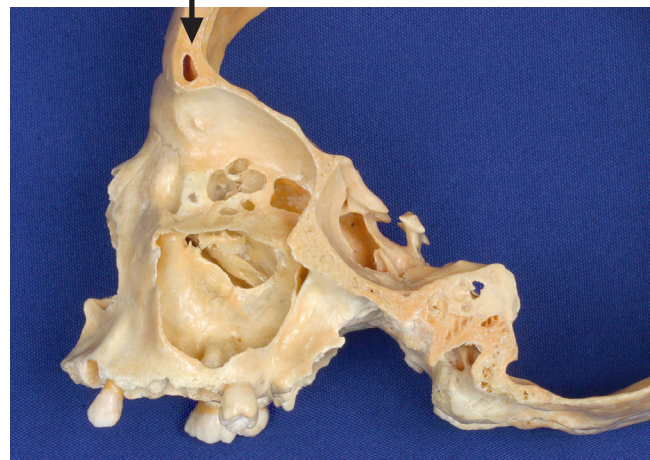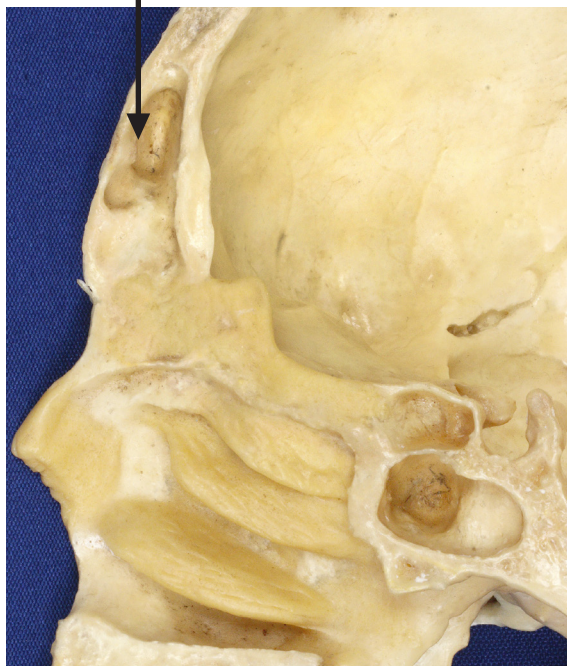📺 Acesse: <https://youtu.be/TJkENsM8FiY>

O osso frontal também contém o seio frontal, cavidade que contém ar e está em comunicação com a cavidade nasal. Ele reduz o peso do crânio e também funciona como câmara de ressonância para produção da voz.

The frontal bone also contains the frontal sinus, which communicates with the nasal cavity. The frontal bone also contains the frontal sinus, a cavity that contains air and communicates with the nasal cavity. It reduces the weight of the skull and also functions as a resonance chamber for voice production.



**VISTA INFERIOR
DO OSO FRONTAL**
INFERIOR VIEW OF
FRONTAL BONE

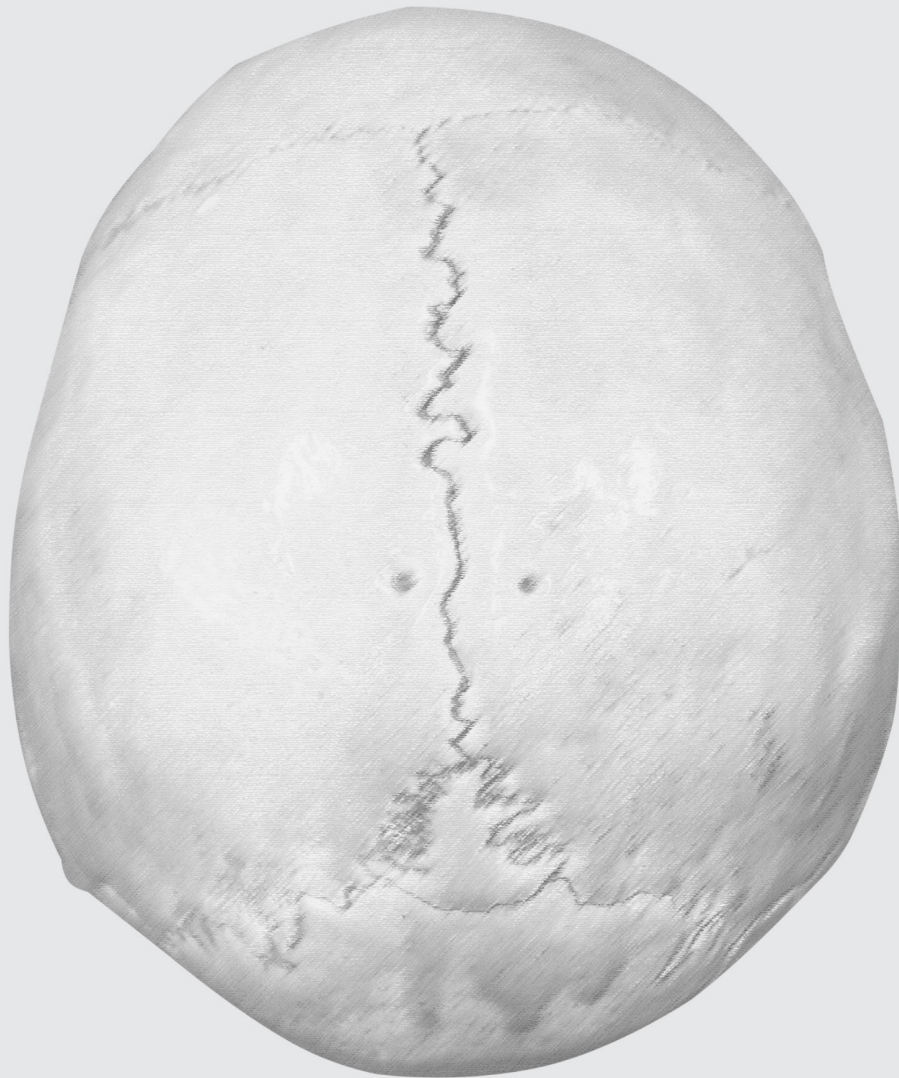

**VISTA MEDIAL
SECÇÃO SAGITAL**
MEDIAL VIEW
SAGITTAL SECTION

**VISTA LATERAL
SECÇÃO SAGITAL**
LATERAL VIEW
SAGITTAL SECTION

OSSOS PARIETAIS

PARIETAL BONES




OSSOS PARIETAIS

Parietal bones

📺 Acesse: https://youtu.be/lXtaXJE_EII

Os dois ossos parietais formam as partes laterais superiores e o teto do crânio.

The two parietal bones form the skull's upper lateral parts and roof.



**VISTA PÓSTERO
SUPERIOR DO CRÂNIO**
*POSTEROSUPERIOR
VIEW OF SKULL*

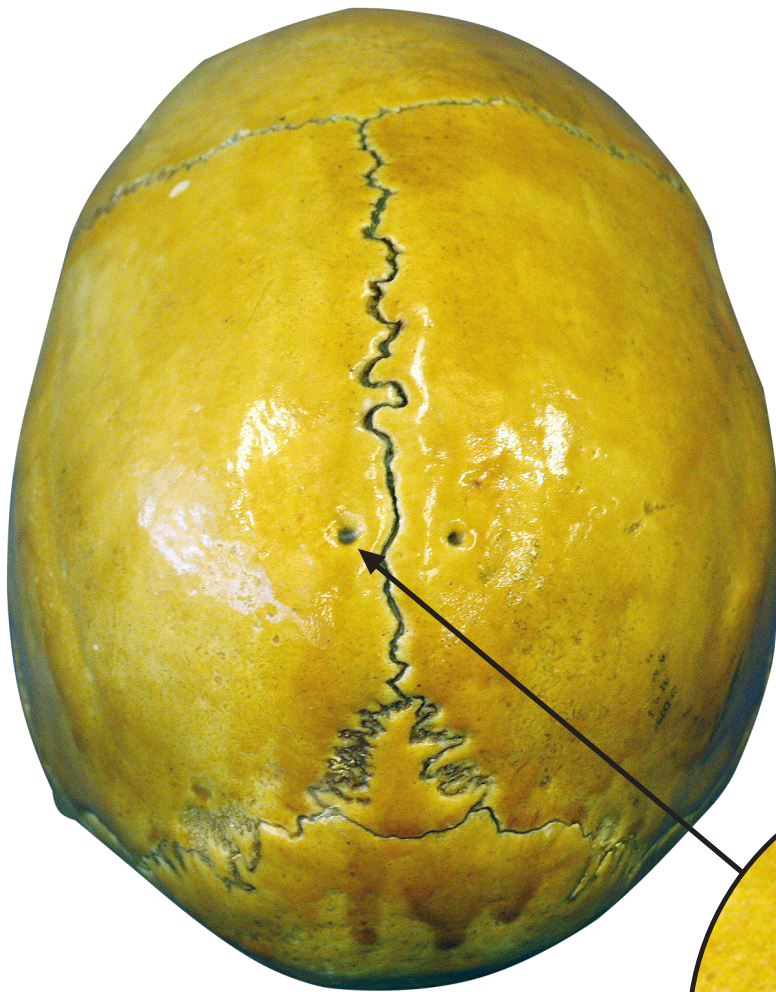
FORAME PARIETAL

Parietal foramen

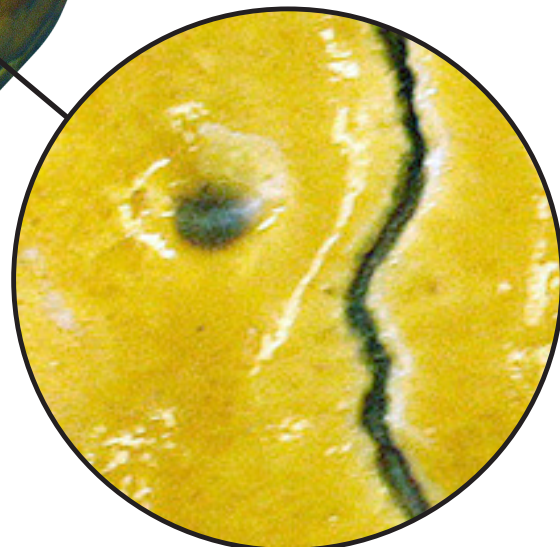
📺 Acesse: https://youtu.be/qo_0Mbk1bWY

Cada osso parietal possui um forame parietal, por onde passam as veias emissárias, que são vasos que permitem o fluxo sanguíneo em duplo sentido entre o couro cabeludo e o encéfalo.

Each parietal bone has a parietal foramen, through which the emissary veins pass, thus allowing the two-way blood flow between the scalp and the brain.

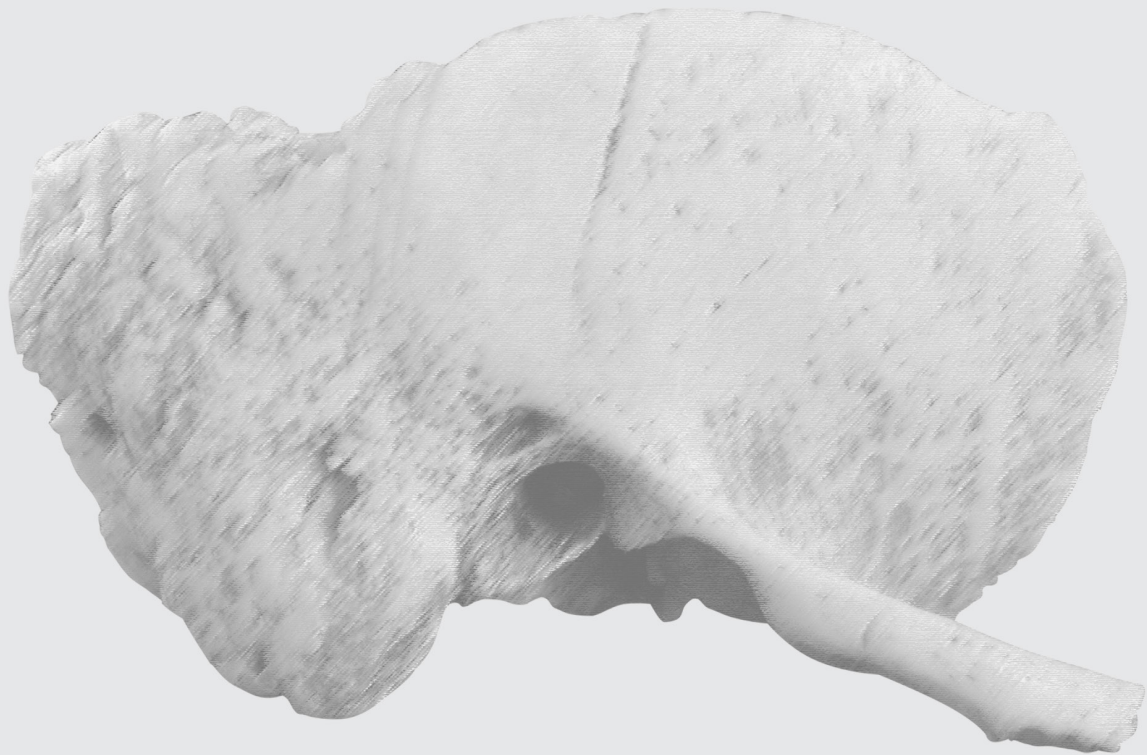


**VISTA PÓSTERO
SUPERIOR DO CRÂNIO**
POSTEROSUPERIOR
VIEW OF SKULL



OSSOS TEMPORAIS

TEMPORAL BONES



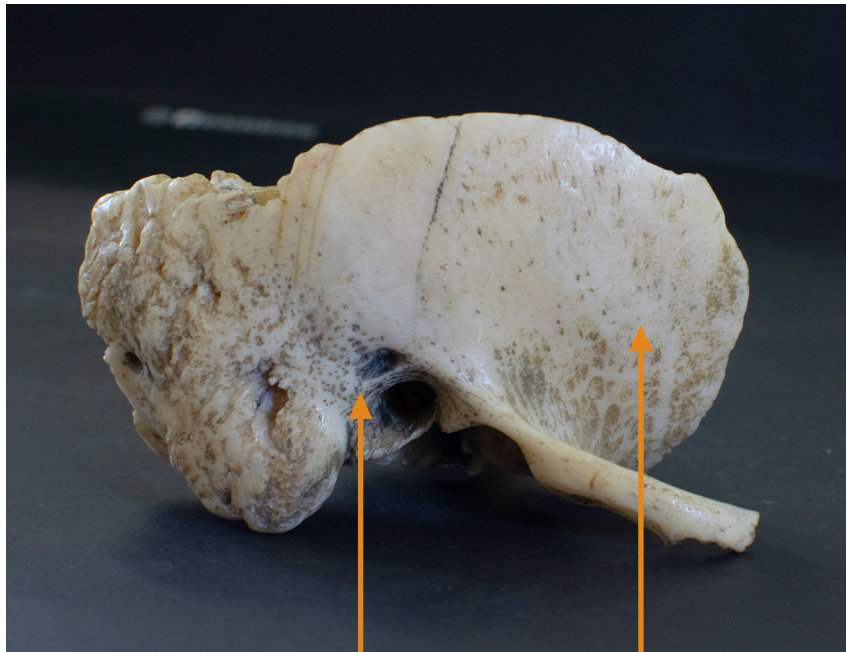OSSOS TEMPORAIS

Temporal bones

📺 Acesse: <https://youtu.be/75Gm9na9QfU>

Os dois ossos temporais formam as partes laterais inferiores do crânio. Cada osso temporal tem três partes: Escamosa, Timpânica e Petrosa.

Both temporal bones make up the skull's lower lateral portions. Each temporal bone consists of three parts: Squamous, Tympanic and Petrous.



VISTA LATERAL DO OSSO TEMPORAL DIREITO
LATERAL VIEW OF RIGHT TEMPORAL BONE



PARTE TIMPÂNICA
TYMPANIC PART

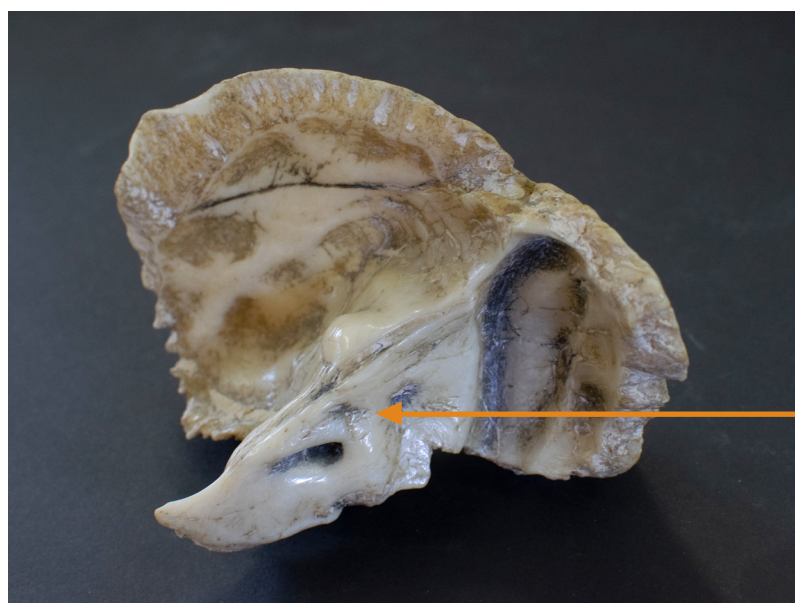


PARTE ESCAMOSA
SQUAMOUS PART





VISTA LATERAL DIREITA DO CRÂNIO
RIGHT LATERAL VIEW OF SKULL



VISTA MEDIAL DO OSSO TEMPORAL DIREITO
MEDIAL VIEW OF RIGHT TEMPORAL BONE

PARTE PETROSA
PETROUS PART

PARTE ESCAMOSA DO OSSO TEMPORAL

Squamous part of the Temporal bone

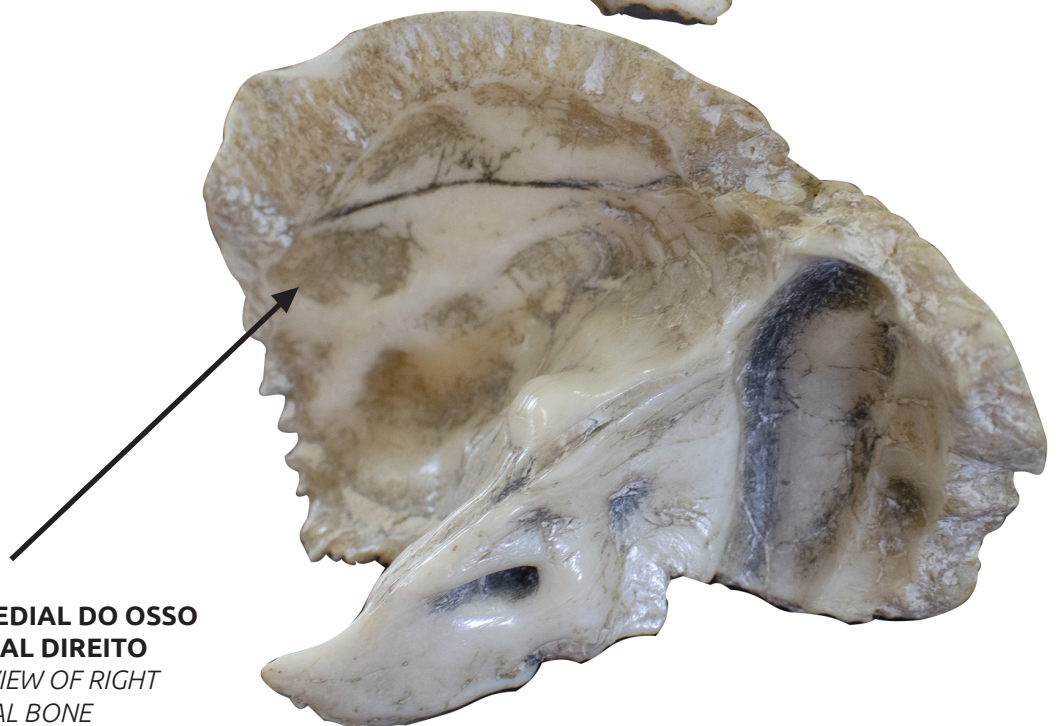
▶ Acesse: <https://youtu.be/wqMFQNig7Fw>

É uma lâmina achatada de osso nas laterais do crânio e possui uma projeção anterior denominada processo zigomático.

It is a flat blade of bone on the lateral portions of the skull, and its anterior projection makes up the zygomatic process.



**VISTA LATERAL DO OSSO
TEMPORAL DIREITO**
LATERAL VIEW OF RIGHT
TEMPORAL BONE



**VISTA MEDIAL DO OSSO
TEMPORAL DIREITO**
MEDIAL VIEW OF RIGHT
TEMPORAL BONE

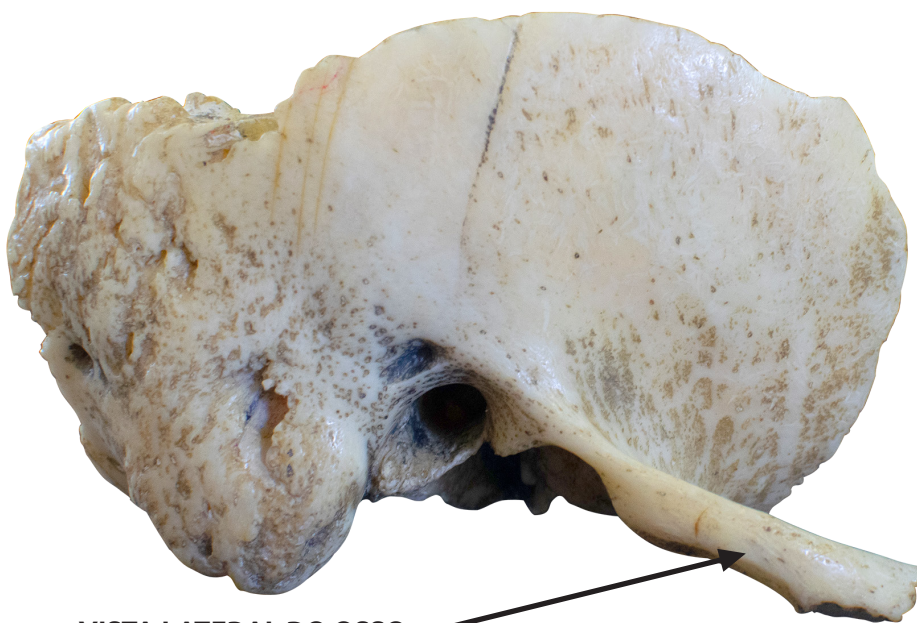PROCESSO ZIGOMÁTICO DO OSSO TEMPORAL

Zygomatic process of the Temporal bone

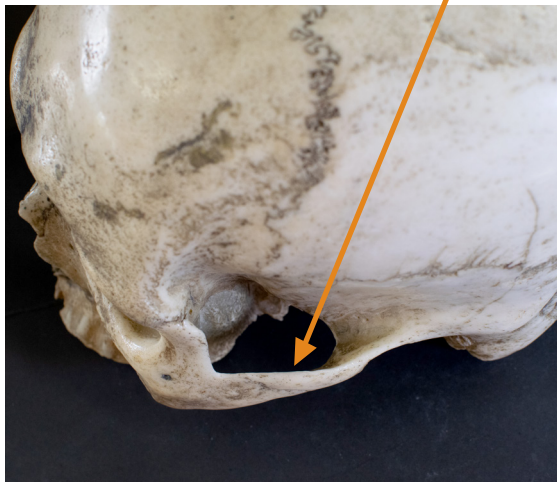
▶ Acesse: <https://youtu.be/Mr9z1McvnA0>

O processo zigomático forma a parte posterior do arco zigomático.

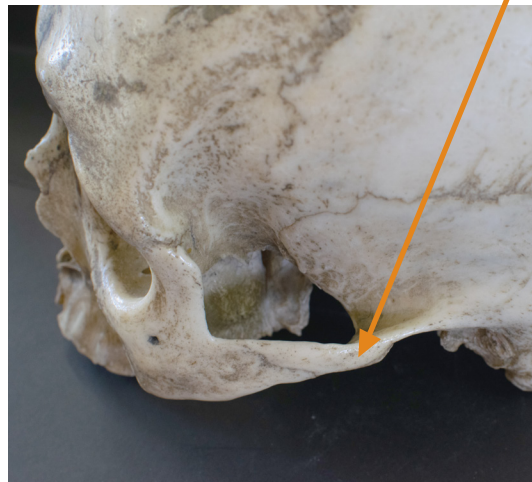
The zygomatic process of the temporal bone makes up the posterior part of the zygomatic arch.



VISTA LATERAL DO OSSO TEMPORAL DIREITO
LATERAL VIEW OF RIGHT TEMPORAL BONE



VISTA SUPERO-LATERAL ESQUERDA DO CRÂNIO
LEFT SUPEROLATERAL VIEW OF SKULL



VISTA SUPERIOR ESQUERDA DO CRÂNIO
LEFT SUPERIOR VIEW OF SKULL

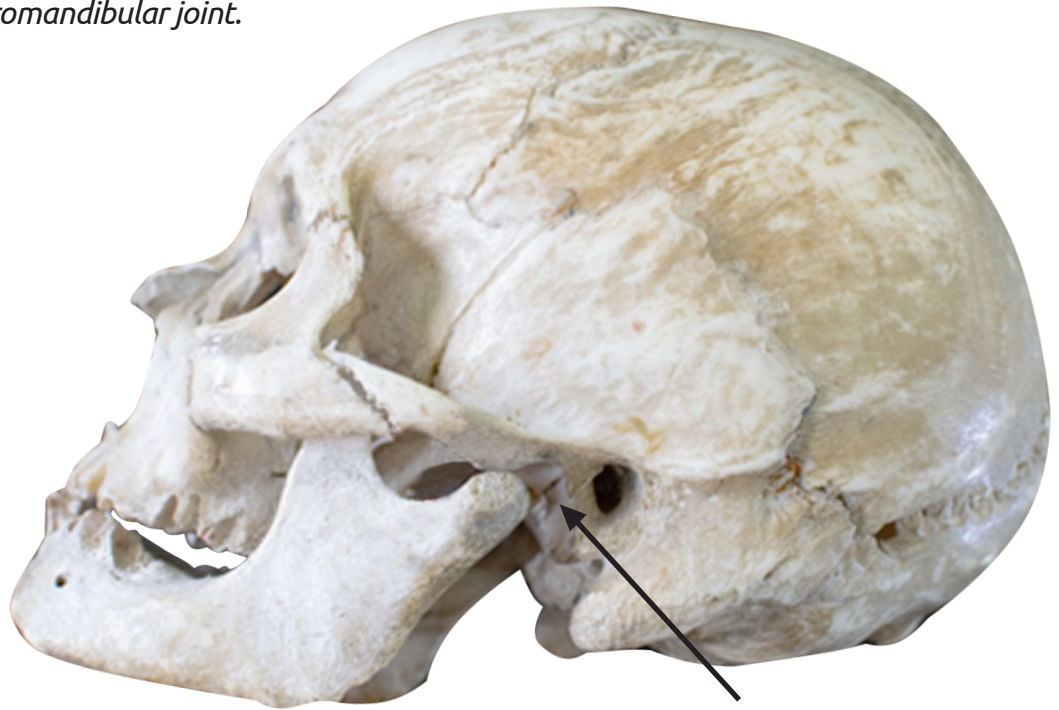
FOSSA MANDIBULAR DO OSSO TEMPORAL

Mandibular fossa of the Temporal bone

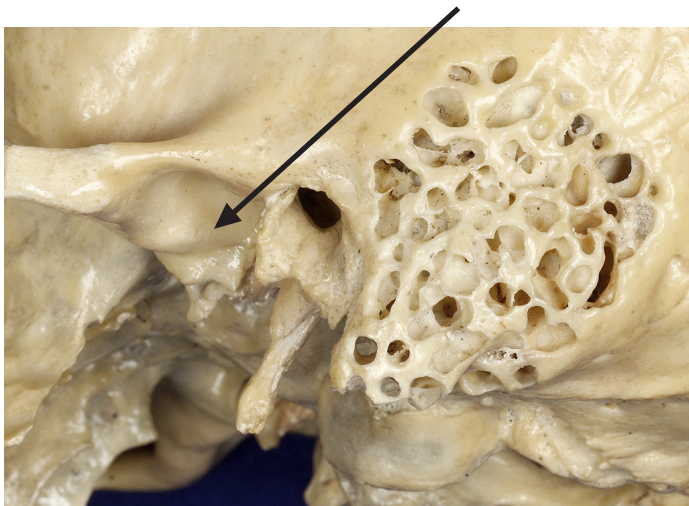
📺 Acesse: https://youtu.be/iohMvW_yLfi

Na superfície inferior da parte escamosa está a fossa mandibular, que é uma superfície côncava que se articula com o processo condilar da mandíbula, formando a articulação temporomandibular.

On the inferior surface of the squamous part, the mandibular fossa can be visualized, which is a concave surface that articulates with the condylar process of the mandible, making up the temporomandibular joint.



**VISTA LATERAL
ESQUERDA DO CRÂNIO**
LEFT LATERAL VIEW
OF SKULL



**VISTA PÓSTERO
LATERAL DO CRÂNIO**
POSTEROLATERAL
VIEW OF SKULL

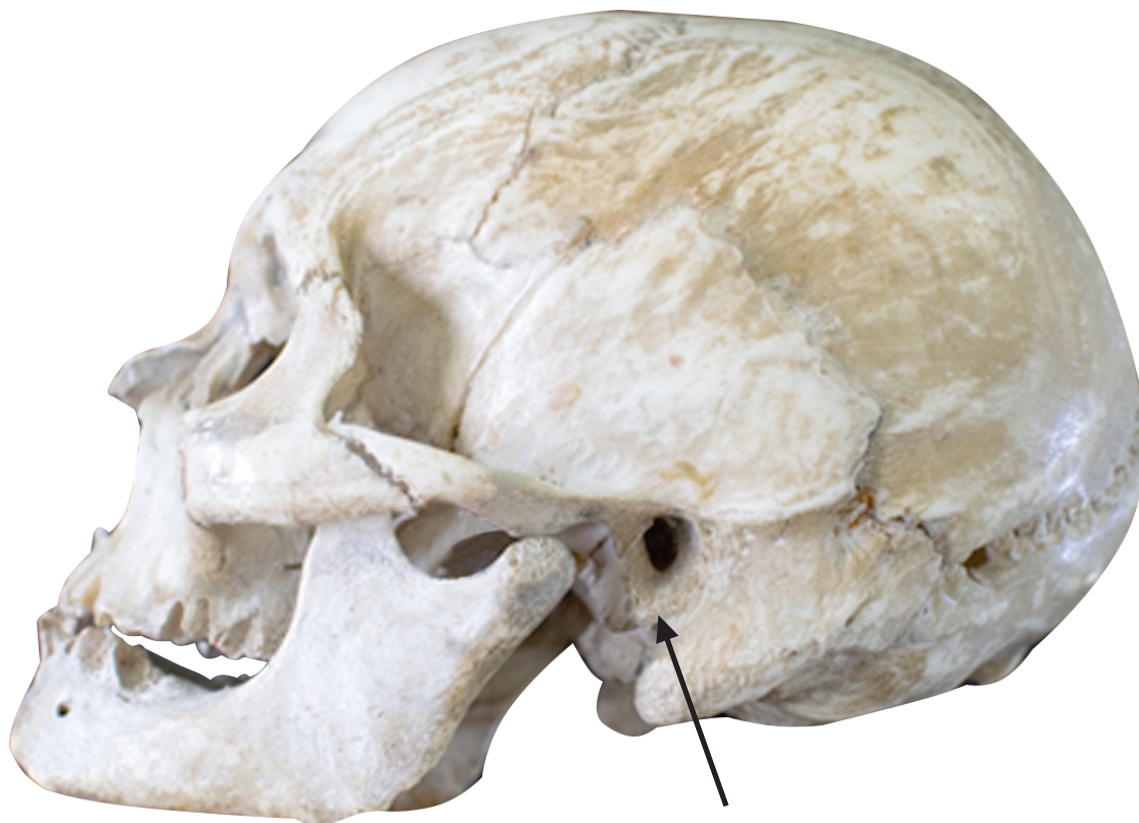PARTE TIMPÂNICA DO OSSO TEMPORAL

Tympanic part of the Temporal bone

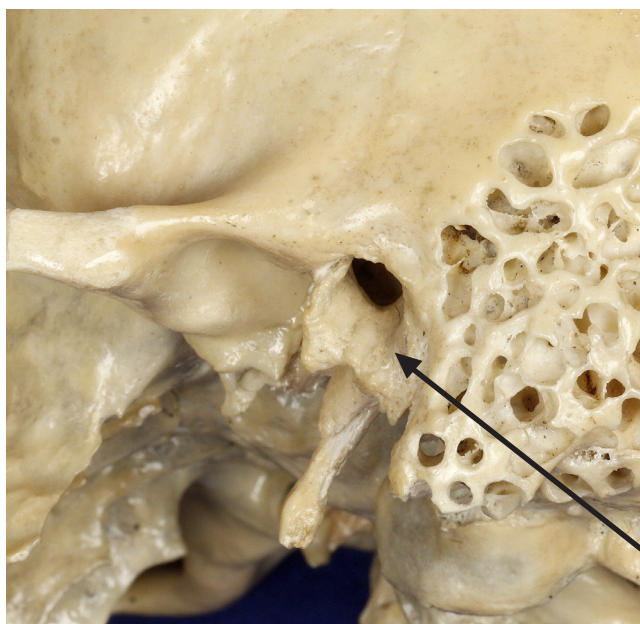
▶ Acesse: <https://youtu.be/WE44XNxPkPM>

Esta parte situa-se posterior à fossa mandibular.

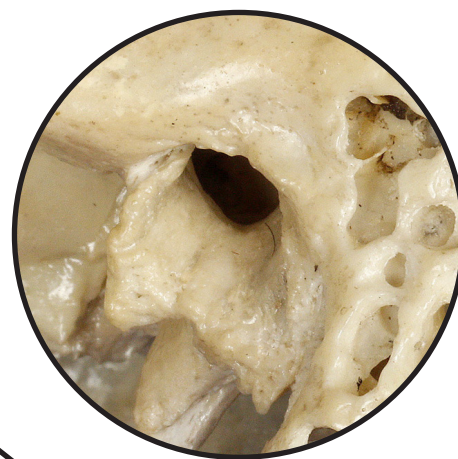It is situated behind the mandibular fossa.



**VISTA LATERAL
ESQUERDA DO CRÂNIO**
LEFT LATERAL VIEW OF SKULL



VISTA PÓSTERO-LATERAL DO CRÂNIO
POSTEROLATERAL VIEW OF SKULL



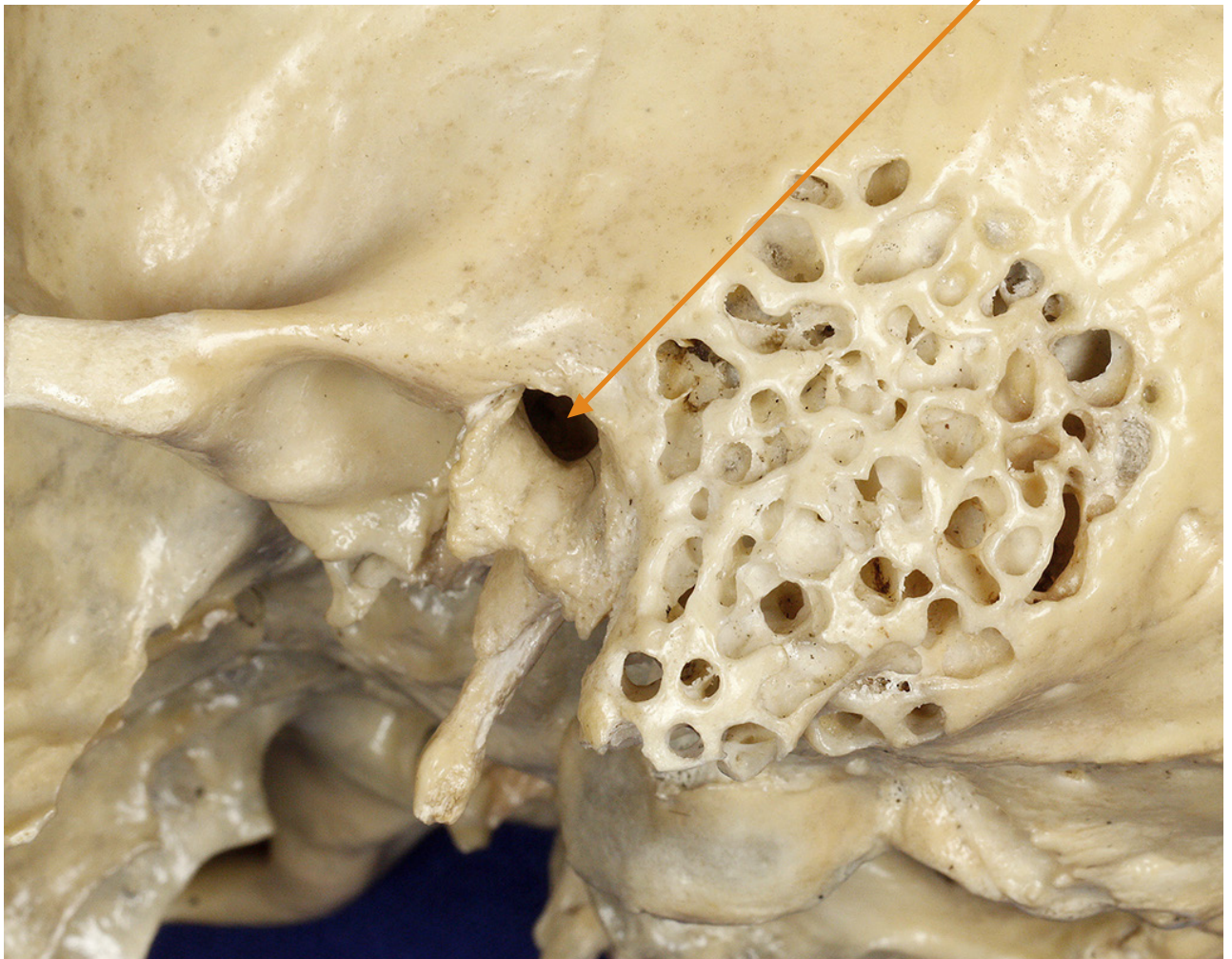
PORO ACÚSTICO EXTERNO

External acoustic pore

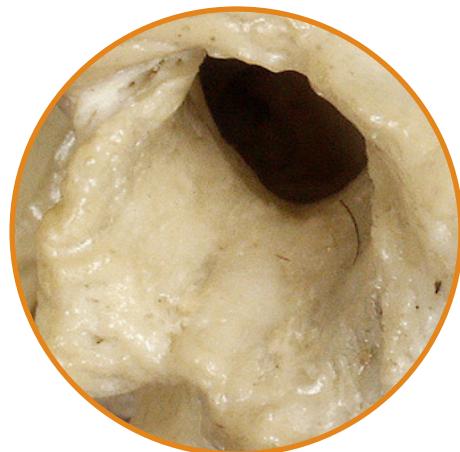▶ Acesse: <https://youtu.be/T8mNlYae-SY>

Abertura externa do meato acústico externo na parte timpânica do osso Temporal, que permite a chegada do som até a membrana timpânica.

External opening on the tympanic part of the Temporal bone of the external acoustic meatus, that allows the sound to reach the tympanic membrane.



VISTA PÓSTERO-LATERAL DO CRÂNIO
POSTEROLATERAL VIEW OF SKULL



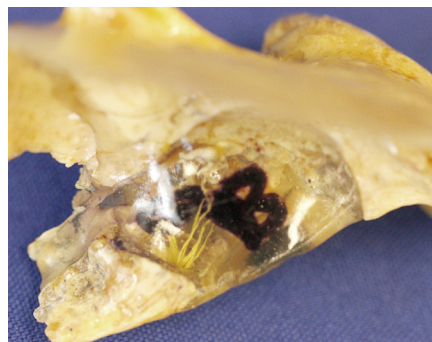
PARTE PETROSA DO OSSO TEMPORAL

Petrous part of the Temporal bone

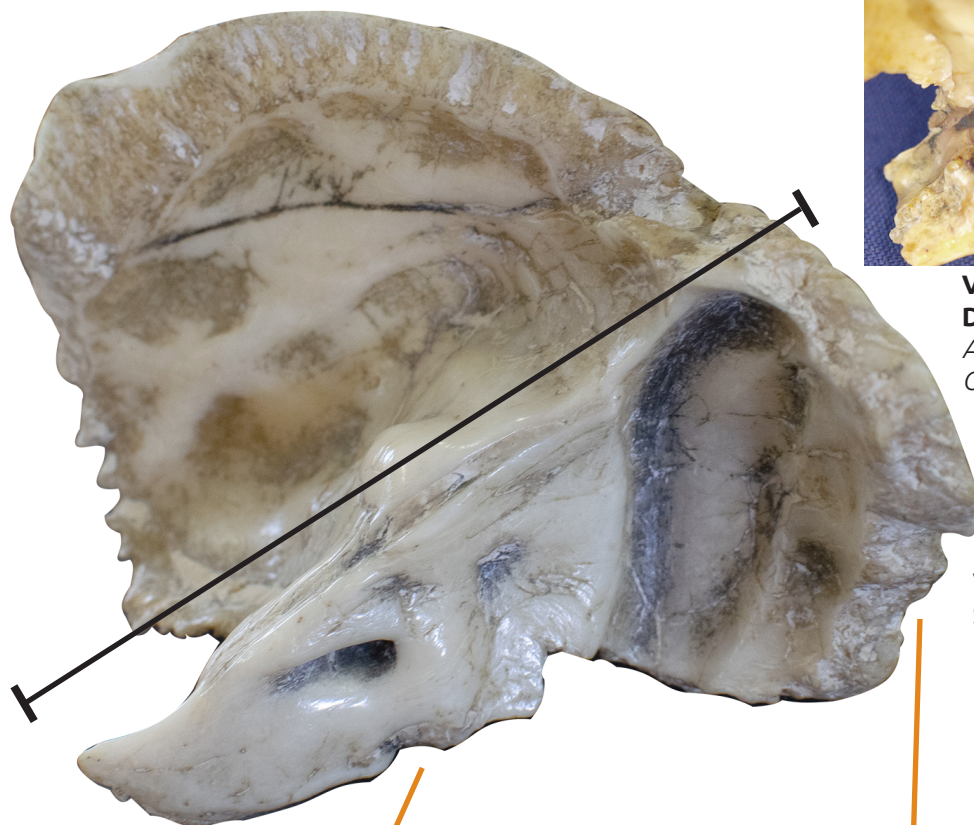
🎥 Acesse: <https://youtu.be/SNJDpdhleGI>

Essa parte pode ser vista no assoalho do crânio. As estruturas da orelha média e da orelha interna, responsáveis pela audição e equilíbrio do corpo, estão alojadas na parte petrosa do osso temporal.

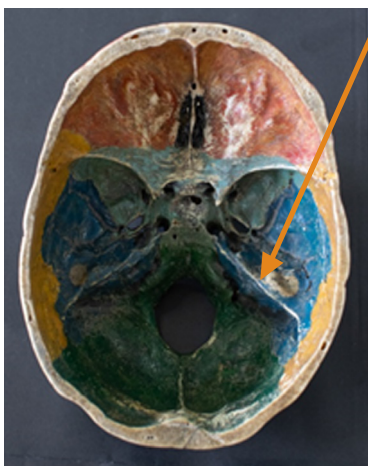This part can be visualized on the skull floor. The middle ear and inner ear structures, which are responsible for hearing and body balance, are housed in the petrous part of the temporal bone.



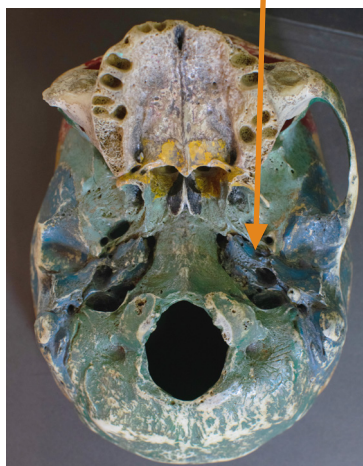**VISTA ÂNTERO-SUPERIOR
DA PARTE PETROSA**
ANTEROSUPERIOR VIEW
OF PETROUS PART



**VISTA PÓSTERO
SUPERIOR DA
PARTE PETROSA**
POSTEROSUPERIOR VIEW
OF PETROUS PART



**VISTA INTERNA DA
BASE DO CRÂNIO**
INTERNAL VIEW
OF SKULL BASE



**VISTA EXTERNA DA
BASE DO CRÂNIO**
EXTERNAL VIEW
OF SKULL BASE

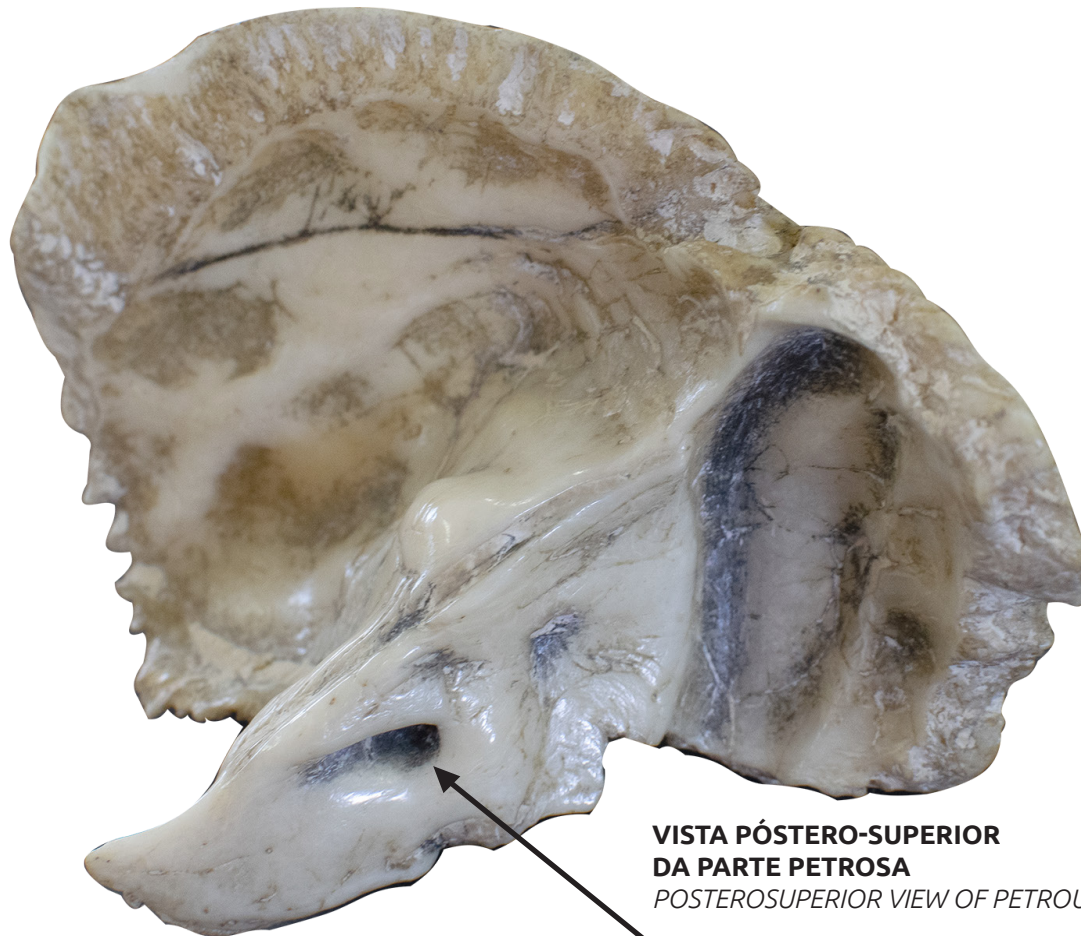
PORO ACÚSTICO INTERNO

Internal acoustic pore

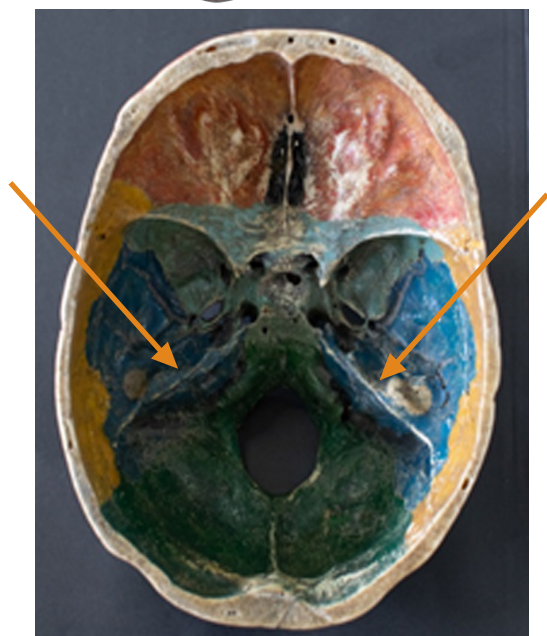▶ Acesse: <https://youtu.be/npsJaLgDnk8>

O poro acústico interno permite a passagem do nervo vestibulo-coclear do interior da orelha interna para o encéfalo.

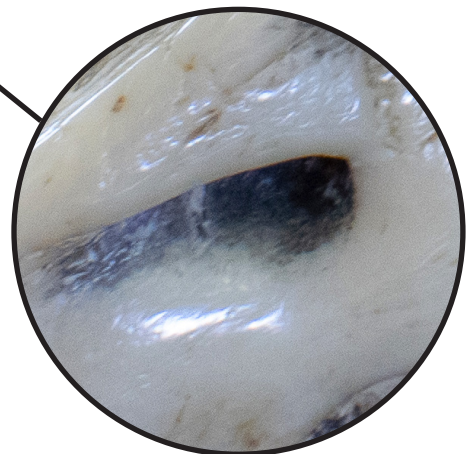
The internal acoustic pore allows the passage of the vestibulocochlear nerve from the inner ear to the brain.



**VISTA PÓSTERO-SUPERIOR
DA PARTE PETROSA**
POSTEROSUPERIOR VIEW OF PETROUS PART



VISTA INTERNA DA BASE DO CRÂNIO
INTERNAL VIEW OF SKULL BASE



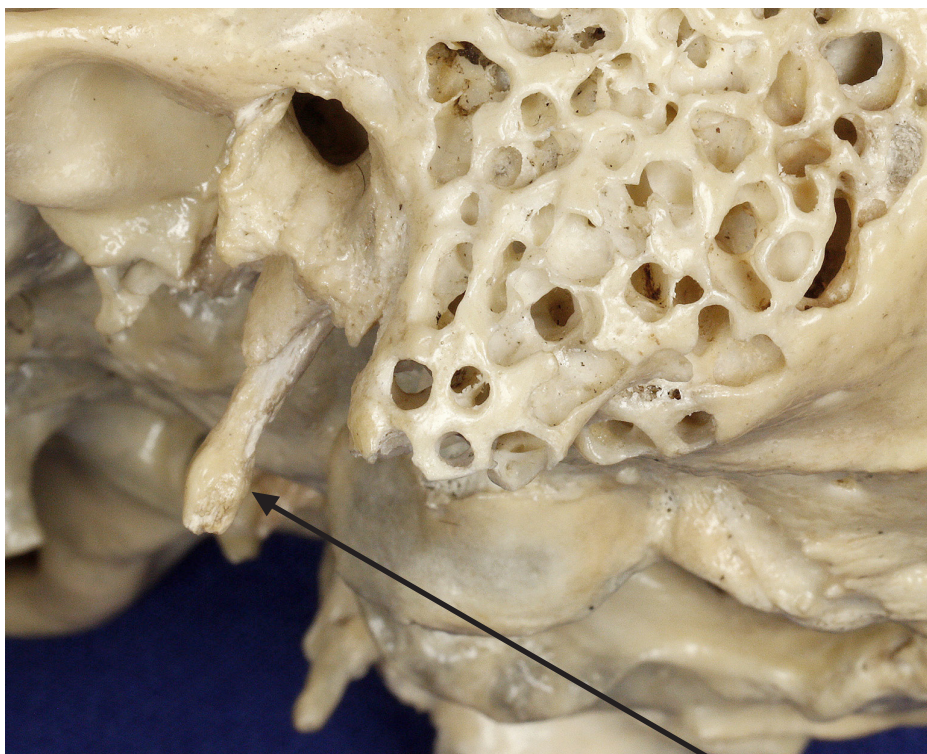
PROCESSO ESTILÓIDE

Styloid process

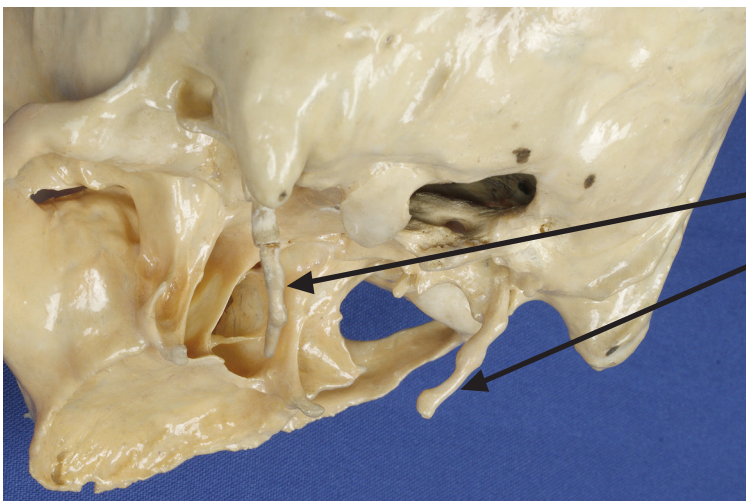
▶ Acesse: <https://youtu.be/V9eEslqFwHI>

Um fino e pontiagudo processo estilóide projeta-se inferiormente a partir da parte timpânica.

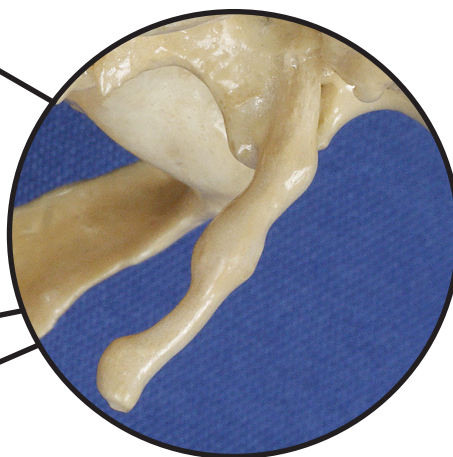
A thin and pointed styloid process protrudes inferiorly from the tympanic part.



**VISTA PÔSTERO
LATERAL DO CRÂNIO**
POSTEROLATERAL
VIEW OF SKULL



VISTA ÍNFERO-LATERAL DO CRÂNIO
INFERIOR LATERAL VIEW OF SKULL



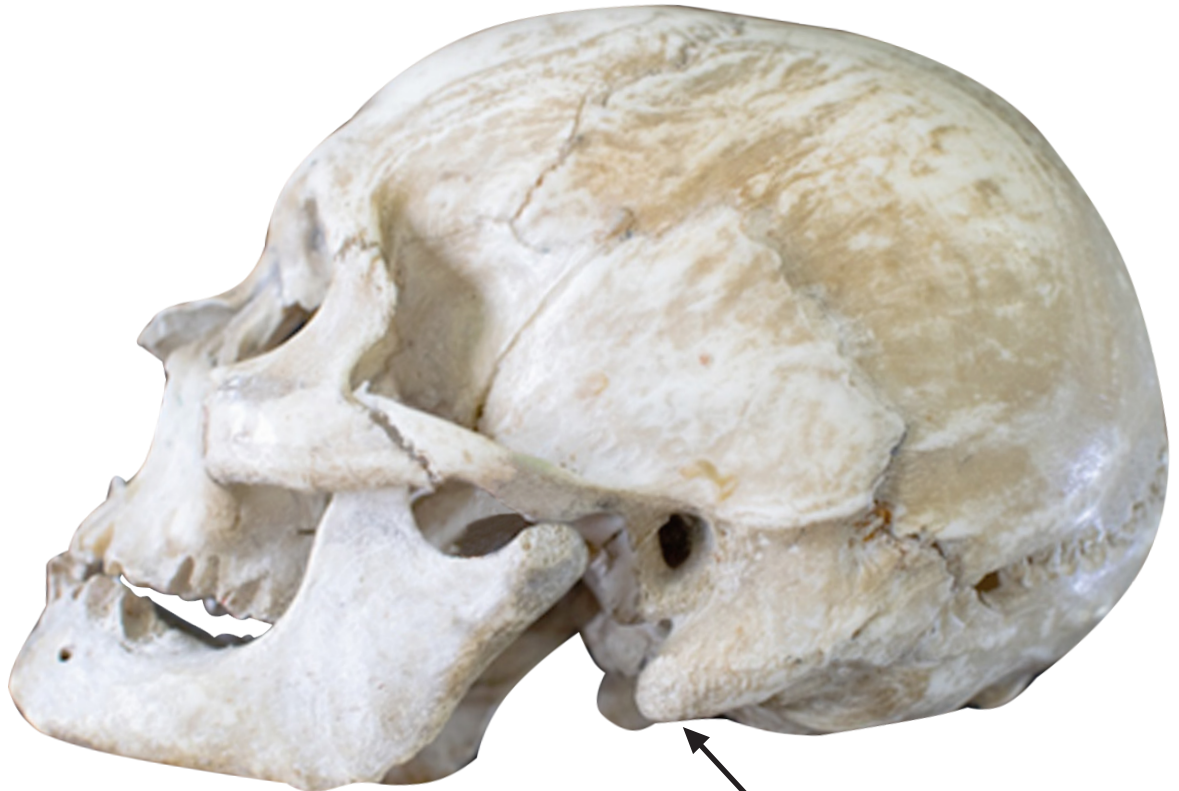PROCESSO MASTÓIDE

Mastoid process

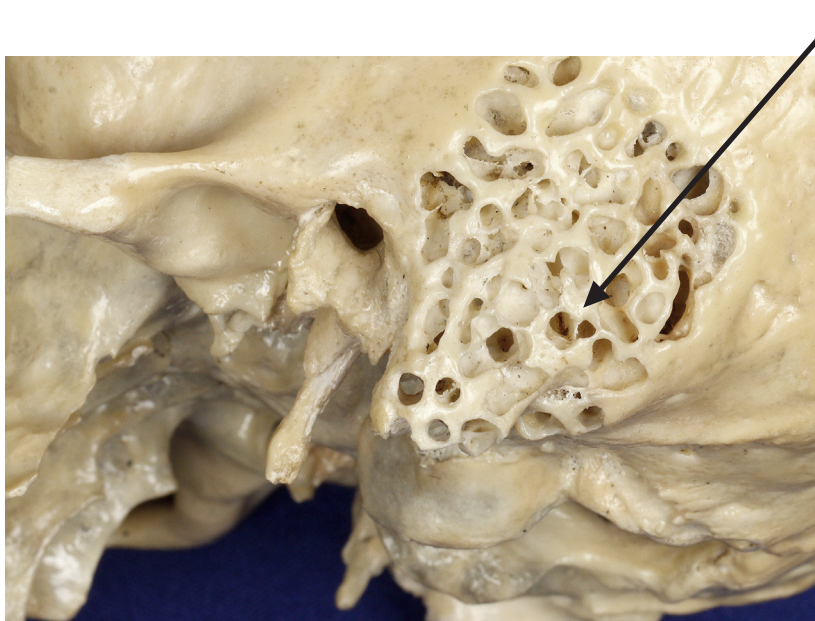
📺 Acesse: <https://youtu.be/82FrUkpQ6v0>

O processo mastóide é uma projeção arredondada que situa-se posterior ao meato acústico externo.

The mastoid process is a rounded projection located posteriorly to the external acoustic meatus.



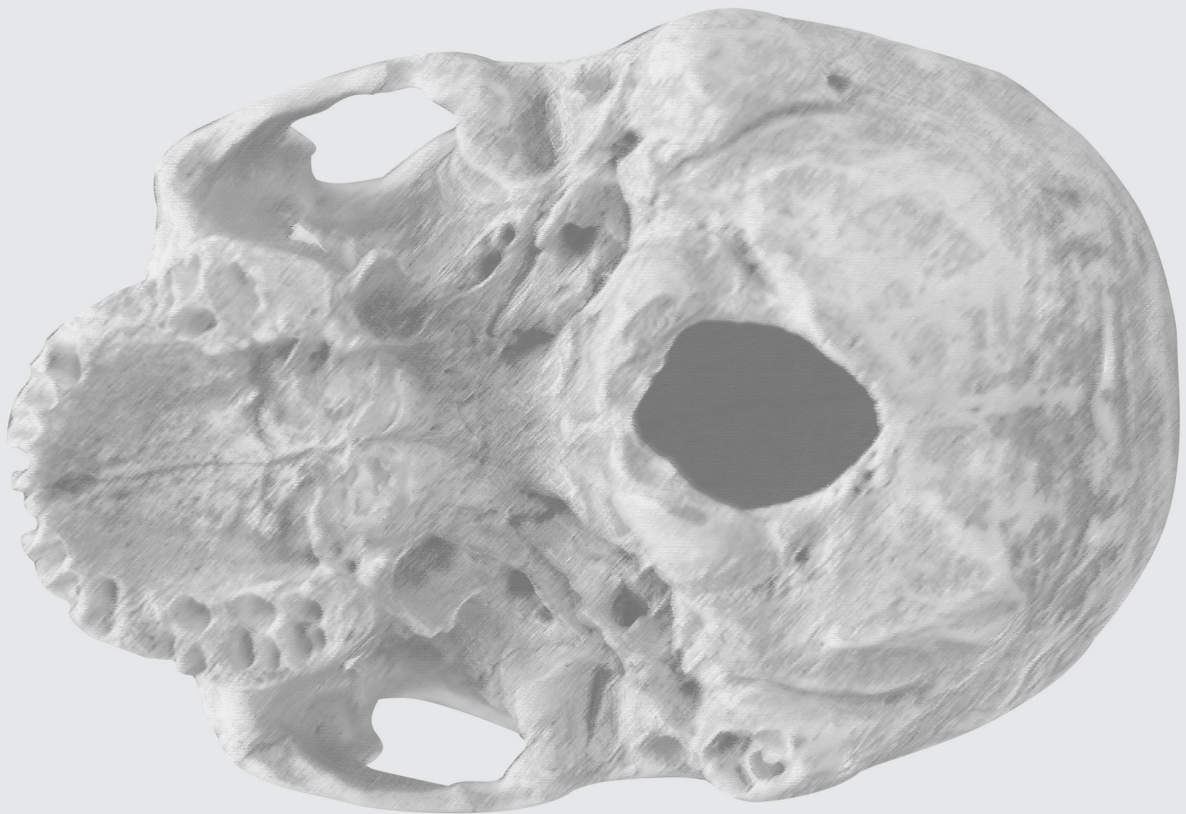
VISTA LATERAL DO CRÂNIO
LATERAL VIEW OF SKULL



VISTA PÓSTERO-LATERAL DO CRÂNIO
POSTEROLATERAL VIEW OF SKULL

OSSO OCCIPITAL

OCCIPITAL BONE



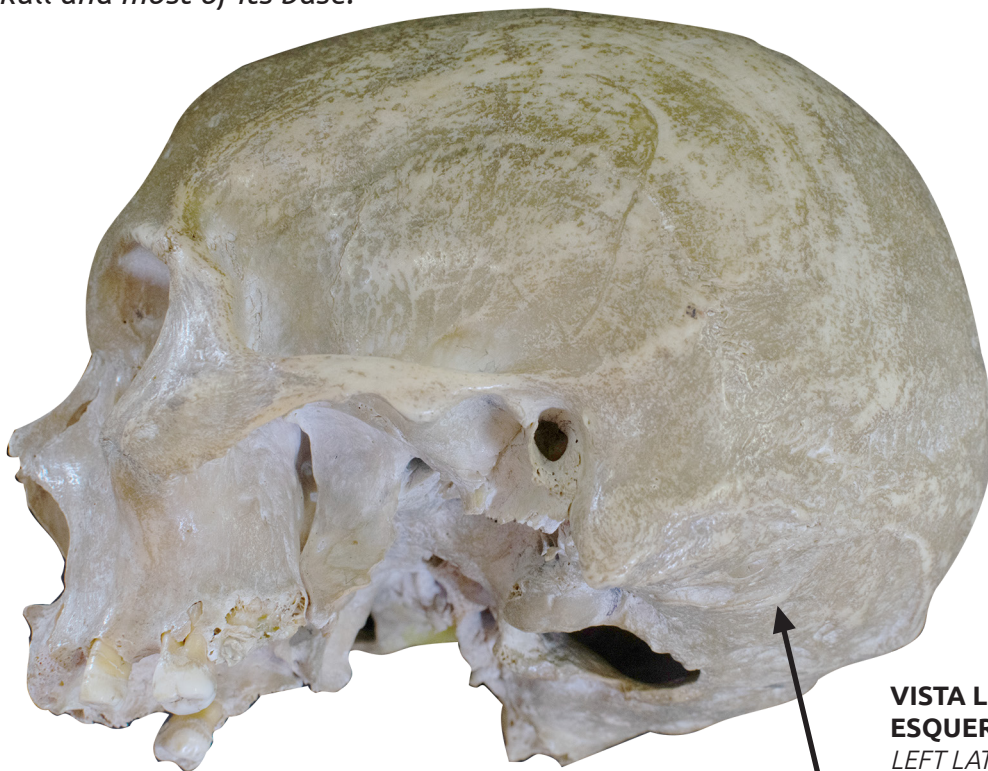OSSO OCCIPITAL

Occipital bone

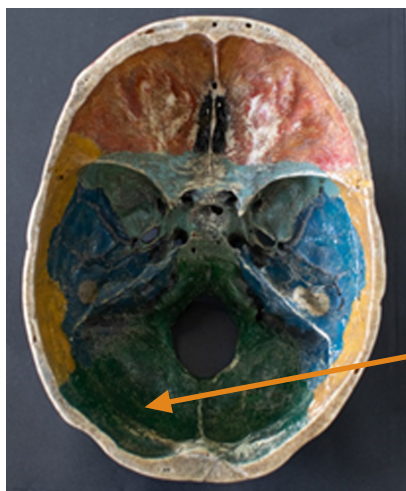▶ Acesse: <https://youtu.be/-wgHKVJ1Vds>

Forma a parte posterior do crânio e forma também a maior parte da base do crânio.

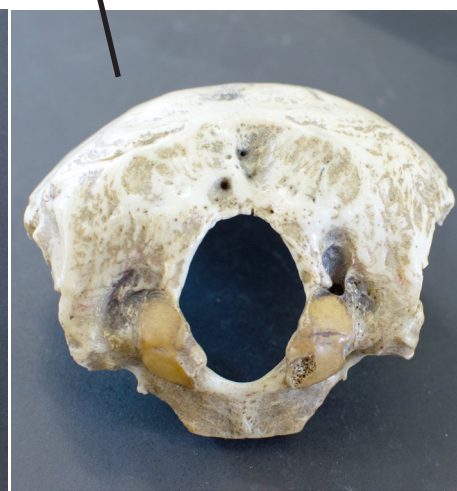
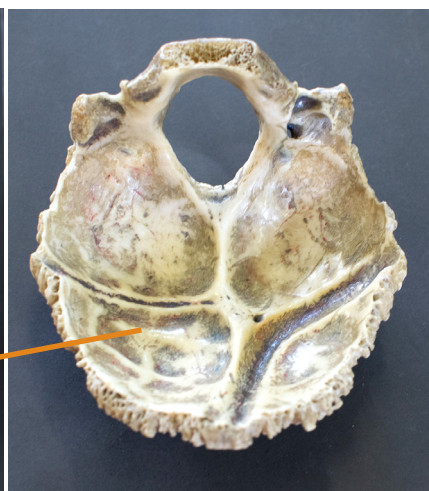The occipital bone makes up the posterior portion of the skull and most of its base.



**VISTA LATERAL
ESQUERDA DO CRÂNIO**
LEFT LATERAL
VIEW OF SKULL



VISTA INTERNA DO OSSO OCCIPITAL NA BASE DO CRÂNIO
INTERNAL VIEW OF OCCIPITAL BONE IN SKULL BASE



**VISTA INFERIOR DO
OSSO OCCIPITAL**
INFERIOR VIEW OF
OCCIPITAL BONE

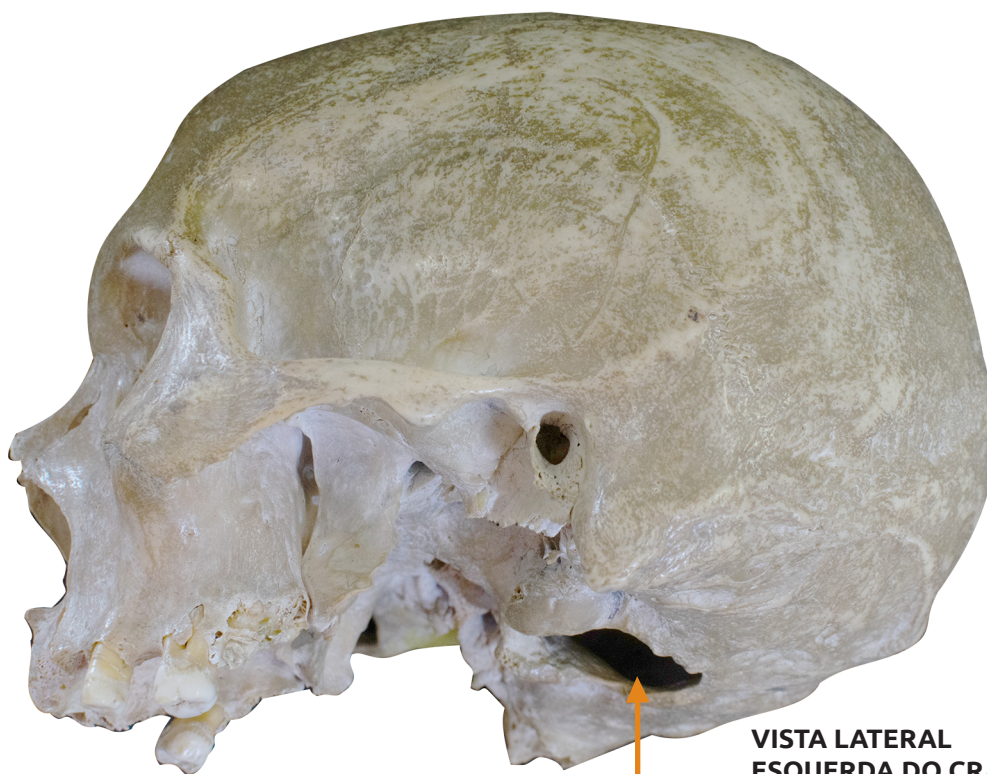
FORAME MAGNO

Magnum foramen

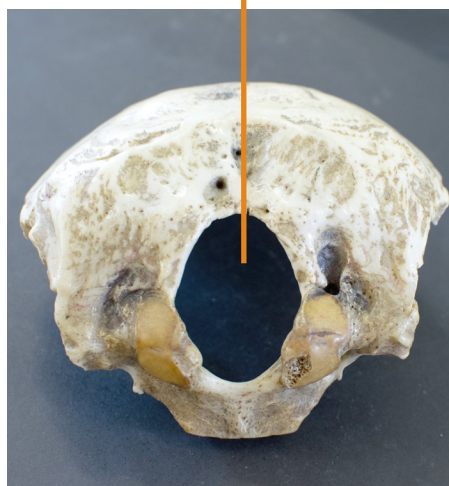▶ Acesse: <https://youtu.be/-GwciJlzM20>

O forame magno é o grande buraco do osso occipital, através do qual a medula espinal se comunica com o tronco encefálico.

The magnum foramen is its largest hole through which the spinal cord passes to connect with the brainstem.



**VISTA LATERAL
ESQUERDA DO CRÂNIO**
LEFT LATERAL VIEW OF SKULL



**VISTA INFERIOR DO
OSSO OCCIPITAL**
INFERIOR VIEW OF
OCCIPITAL BONE

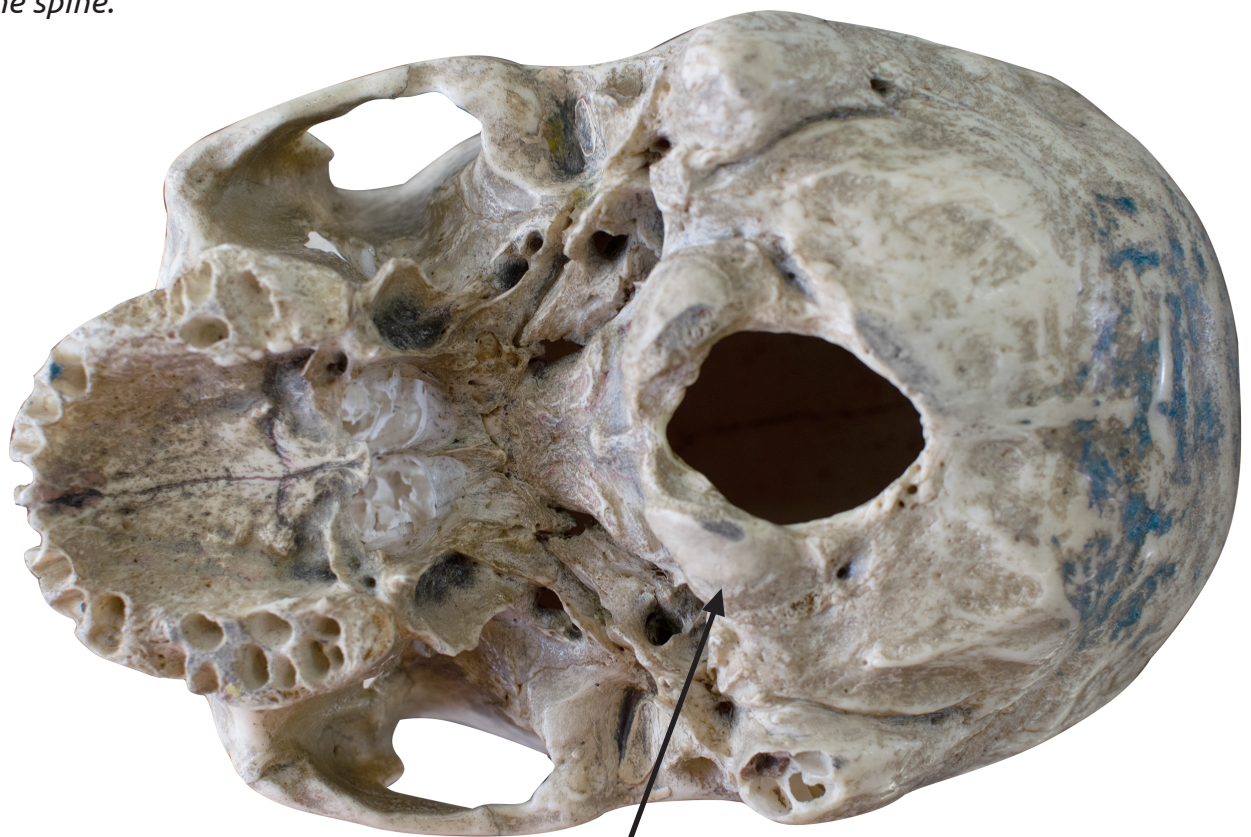CÔNDILOS OCCIPITAIS

Occipital condyles

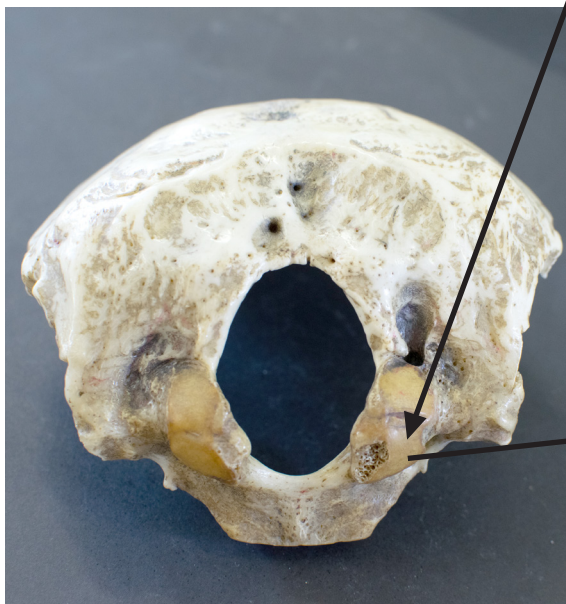
▶ Acesse: <https://youtu.be/zKwz7gsm65A>

Em cada lado do forame magno estão os côndilos occipitais, que se articulam com a primeira vértebra da coluna vertebral.

On each side of the magnum foramen there are occipital condyles, which articulate with the first vertebra of the spine.



VISTA INFERIOR DO CRÂNIO
INFERIOR VIEW OF SKULL



VISTA INFERIOR DO OSSO OCCIPITAL
INFERIOR VIEW OF OCCIPITAL BONE

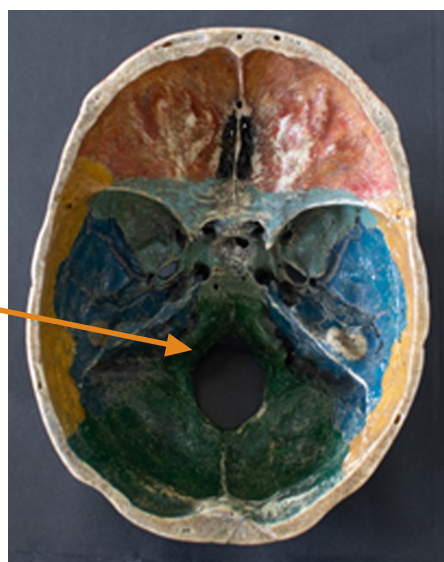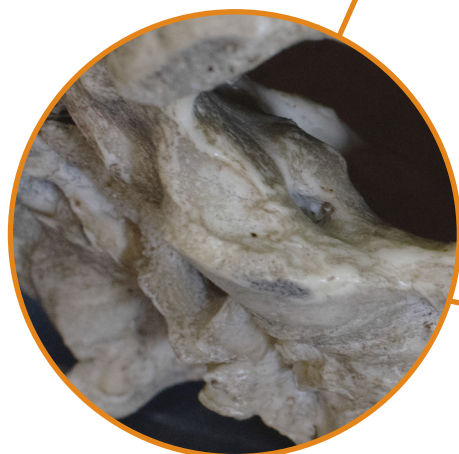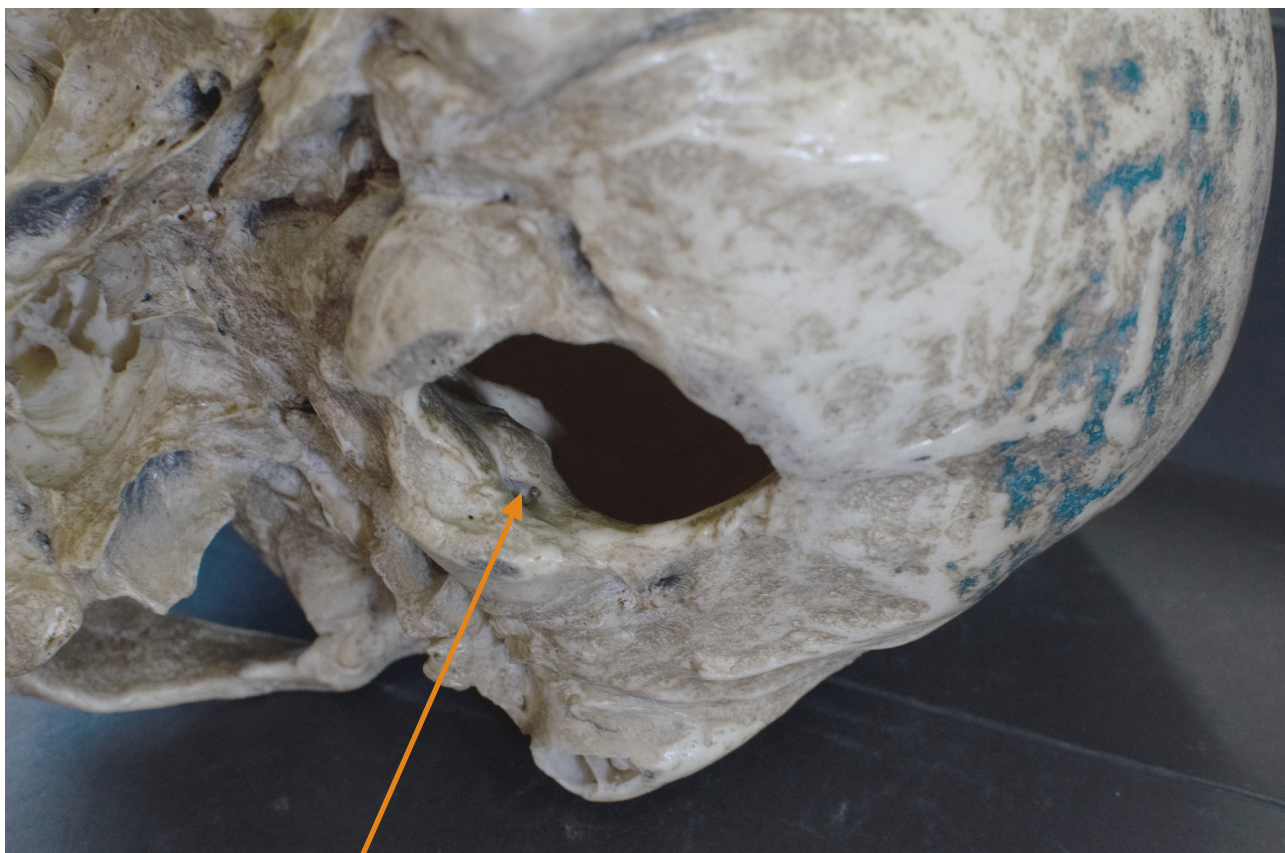CANAL DO NERVO HIPOGLOSSO

Hypoglossal nerve canal

👉 Acesse: <https://youtu.be/8owXTNMBK4>

O canal do nervo hipoglosso situa-se superiormente à margem anterolateral do forame magno.

The hypoglossal nerve canal is located superiorly to the anterolateral margin of the foramen magnum.



**VISTA INFERIOR DA
BASE DO CRÂNIO**
INFERIOR VIEW
OF SKULL BASE

**VISTA INTERNA DA
BASE DO CRÂNIO**
INTERNAL VIEW
OF SKULL BASE

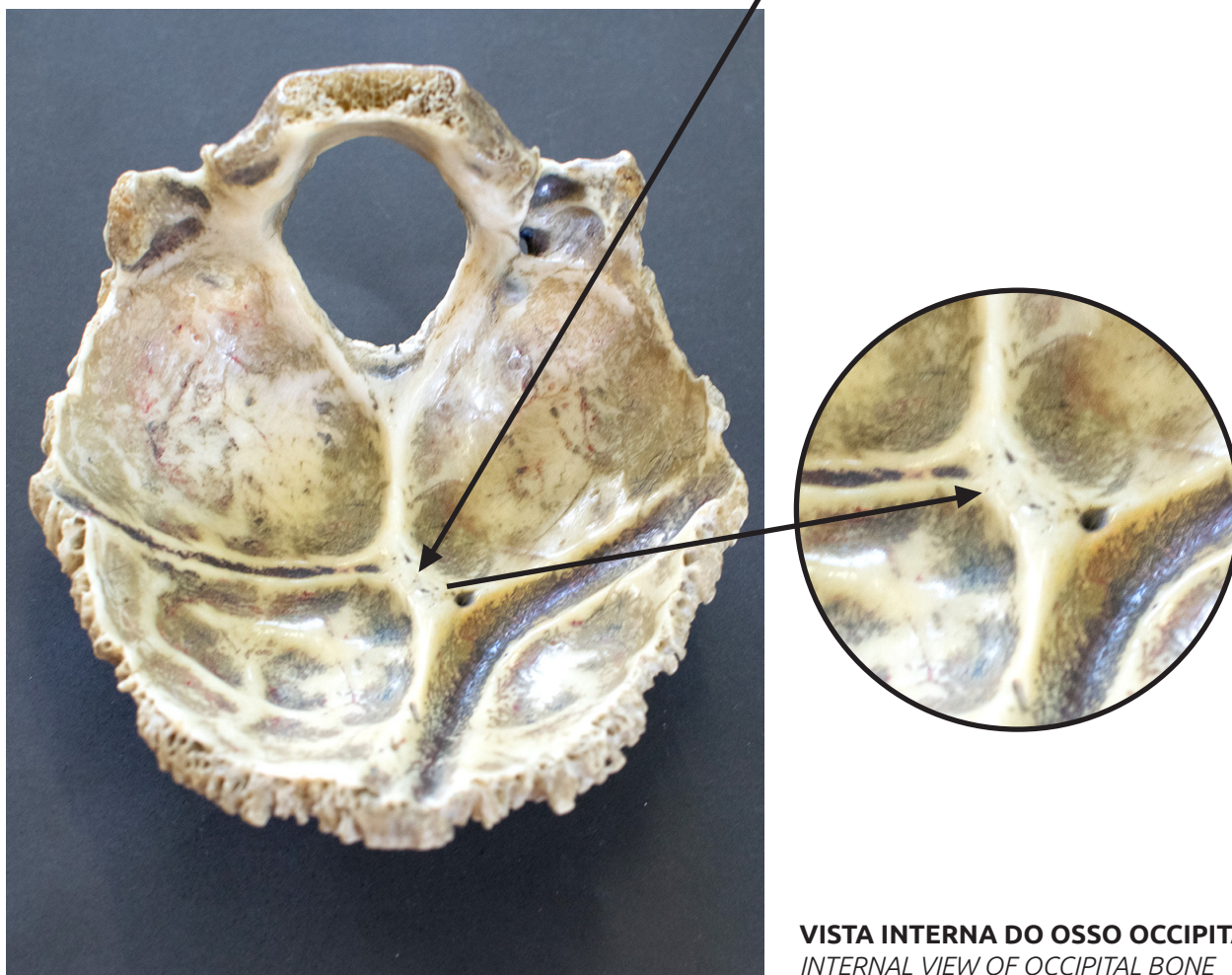
PROTUBERÂNCIA OCCIPITAL INTERNA

Internal occipital protuberance

📺 Acesse: <https://youtu.be/bMd7nRlomr8>

Na superfície interna do osso occipital, na fossa posterior do crânio, há a protuberância occipital interna, relacionada com o ponto de convergência dos seios venosos da dura-máter.

On the internal surface of the occipital bone, in the posterior fossa of the skull, there is the internal occipital protuberance, associated to the point of junction of the dural venous sinuses.



VISTA INTERNA DO OSSO OCCIPITAL
INTERNAL VIEW OF OCCIPITAL BONE

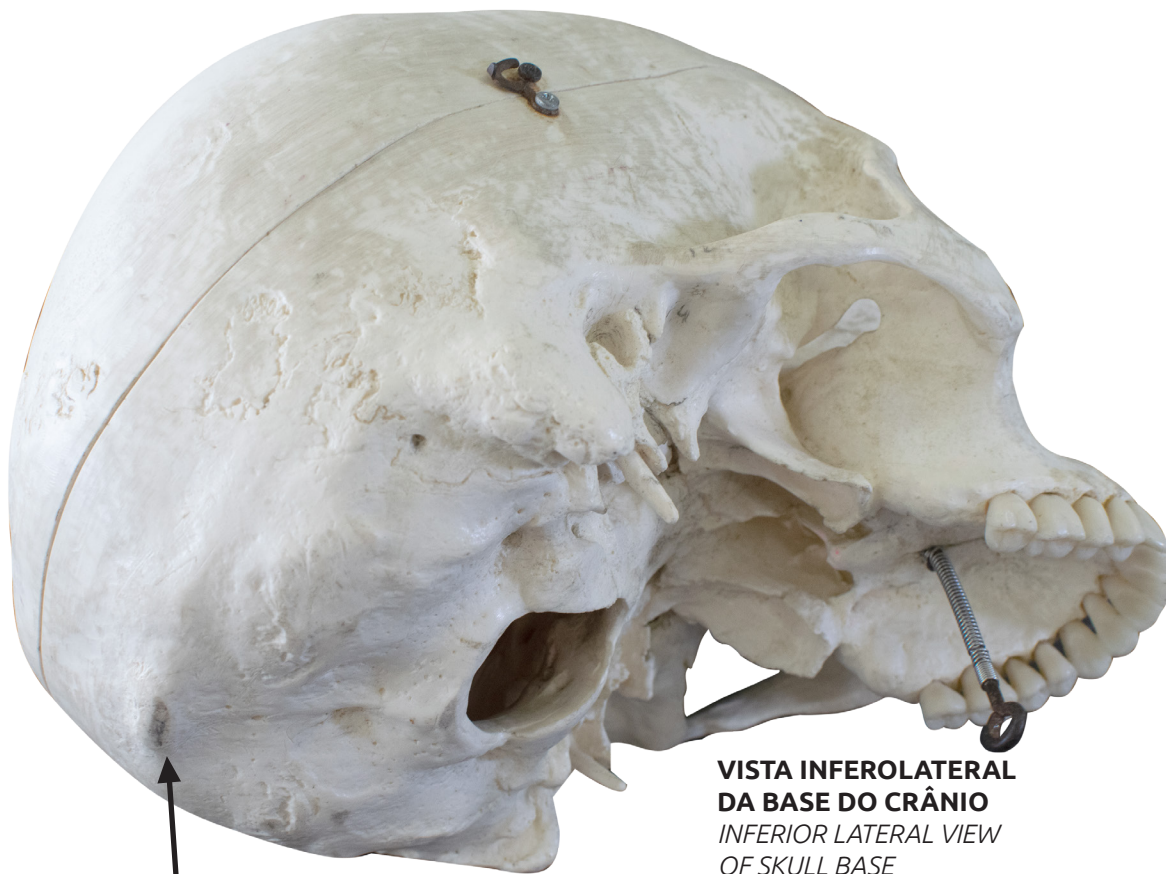PROTUBERÂNCIA OCCIPITAL EXTERNA

External occipital protuberance

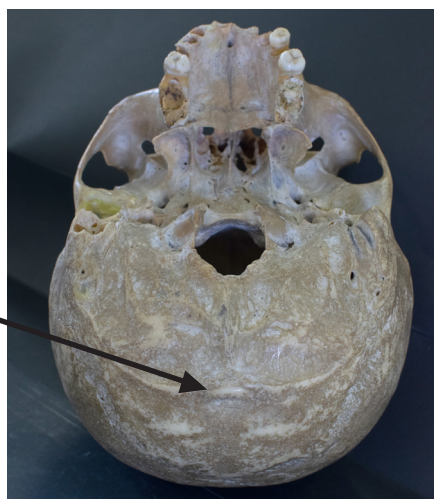
🔗 Acesse: <https://youtu.be/vEvbl6kHiT8>

A protuberância occipital externa é uma proeminente projeção posterior no osso occipital, que pode ser facilmente palpada.

The external occipital protuberance is a prominent posterior projection on the occipital bone that can be easily palpated.



**VISTA INFEROLATERAL
DA BASE DO CRÂNIO**
INFERIOR LATERAL VIEW
OF SKULL BASE



**VISTA POSTEROINFERIOR
DA BASE DO CRÂNIO**
POSTEROINFERIOR
VIEW OF SKULL BASE

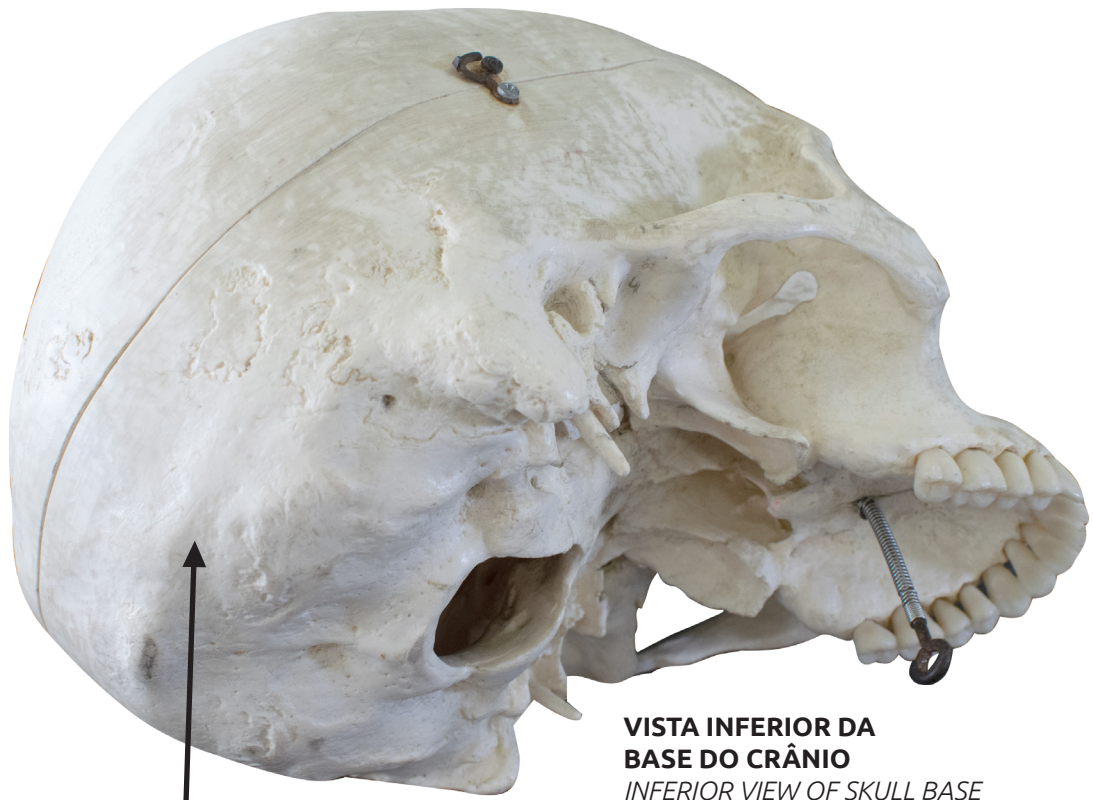
LINHA NUCAL SUPERIOR

Superior nuchal line

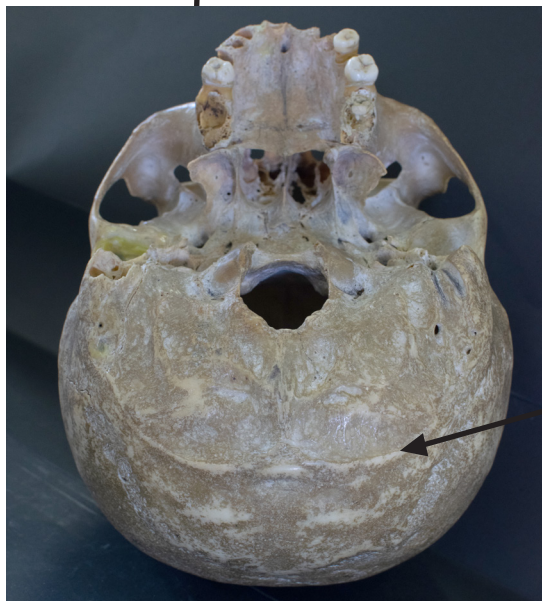▶ Acesse: <https://youtu.be/genA7rKto5g>

A linha nucal superior é uma crista óssea que se estende lateralmente à protuberância occipital externa para a porção mastóidea do osso temporal.

The superior nuchal line is a bony crest that extends laterally to the external occipital protuberance to the mastoid portion of the temporal bone.



**VISTA INFERIOR DA
BASE DO CRÂNIO**
INFERIOR VIEW OF SKULL BASE



**VISTA POSTERIOINFERIOR
DA BASE DO CRÂNIO**
POSTERIOINFERIOR VIEW OF SKULL BASE



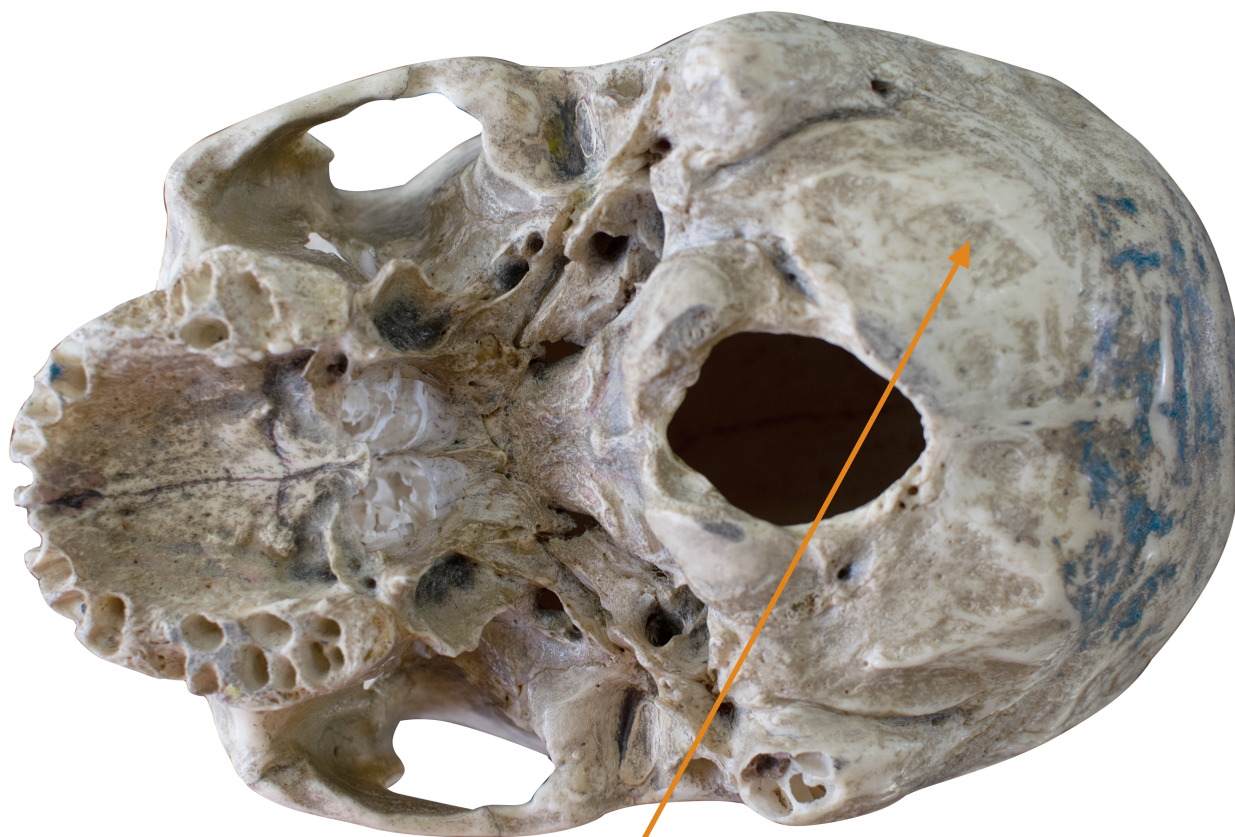LINHA NUCAL INFERIOR

Inferior nuchal line

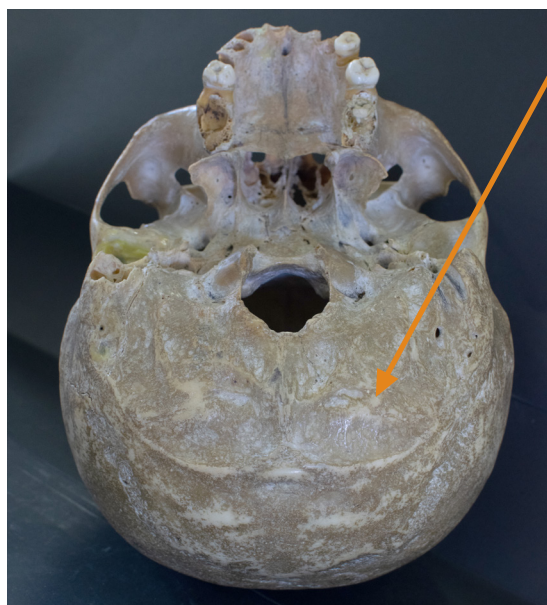
🎥 Acesse: <https://youtu.be/BEyVdRB8NEs>

Inferiormente à linha nuchal superior, situa-se a linha nuchal inferior.

The inferior nuchal line lies below the superior nuchal line.




VISTA INFERIOR DA BASE DO CRÂNIO
INFERIOR VIEW OF SKULL BASE



VISTA POSTEROINFERIOR DA BASE DO CRÂNIO
POSTEROINFERIOR VIEW OF SKULL BASE

OSSO ESFENÓIDE

SPHENOID BONE



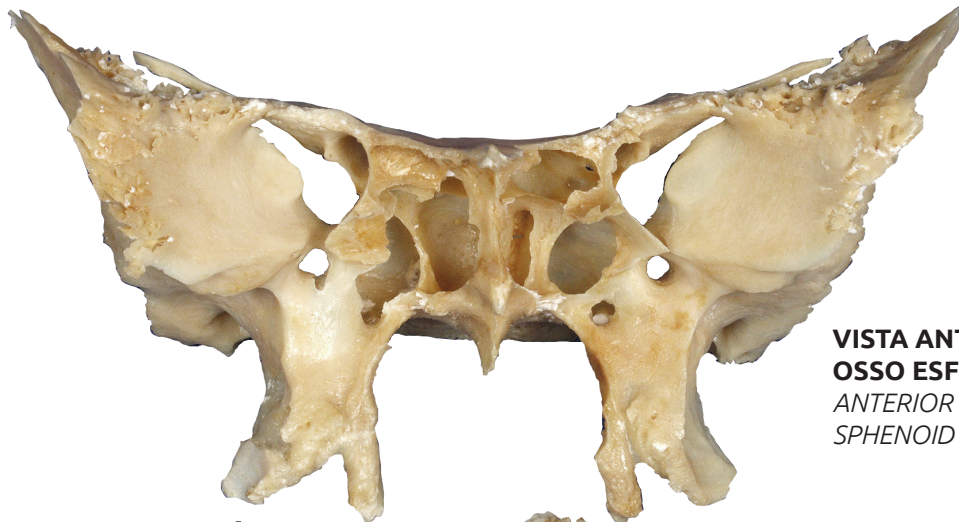OSSO ESFENÓIDE

Sphenoid bone

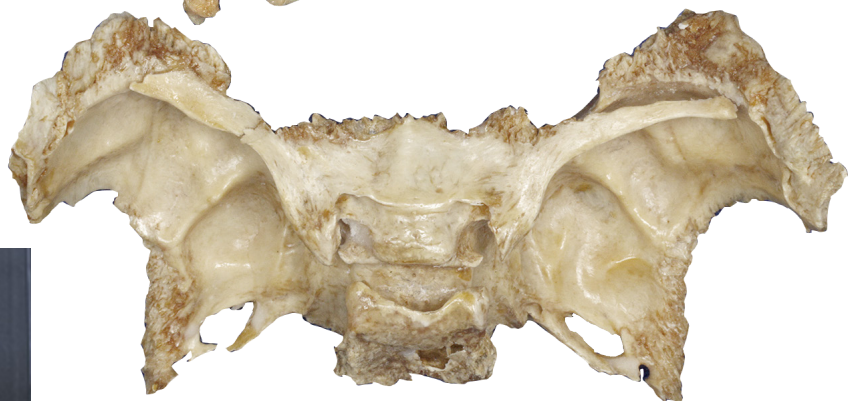▶ Acesse: <https://youtu.be/njt6vilDFUA>

Constitui parte da base do crânio e pode ser visto nas superfícies inferior e laterais do crânio. Esse osso lembra a forma de uma borboleta. Possui um corpo e, de cada lado do corpo, se projetam uma asa maior e uma asa menor, que constituem parte da parede da órbita.

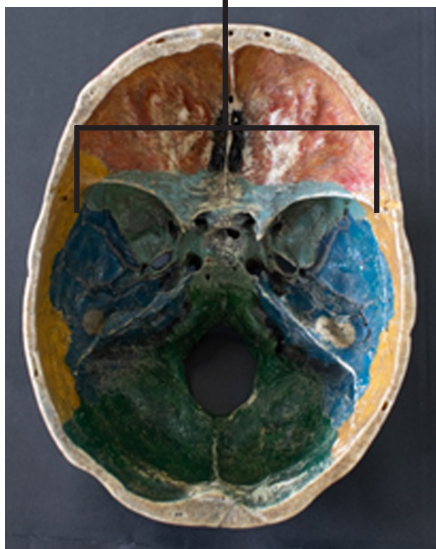The sphenoid bone is an unpaired bone that composes the anterior base of the skull and can be seen on the skull's lower and lateral surfaces. This bone resembles the shape of a butterfly. It has a body, and on each side of the body a greater wing and a lesser wing protrude, thus making up the contour of the orbit.



VISTA ANTERIOR DO OSSO ESFENÓIDE
ANTERIOR VIEW OF SPHENOID BONE



VISTA POSTEROSUPERIOR DO OSSO ESFENÓIDE
POSTEROSUPERIOR VIEW OF SPHENOID BONE



VISTA INTERNA DO OSSO ESFENÓIDE NA BASE DO CRÂNIO
INTERNAL VIEW OF SPHENOID BONE IN SKULL BASE

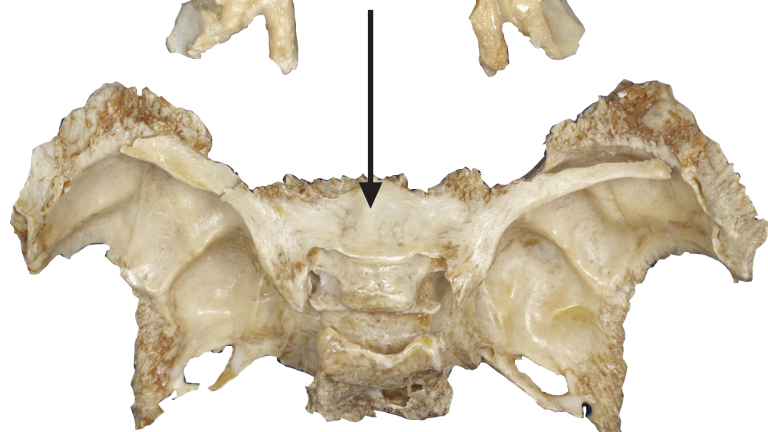
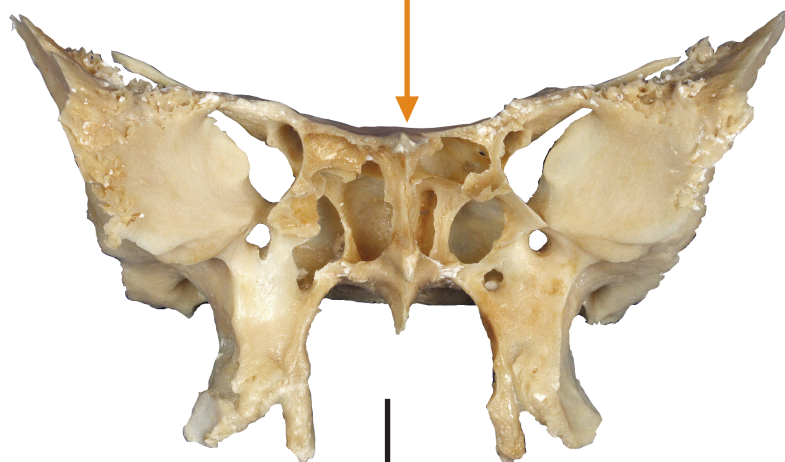
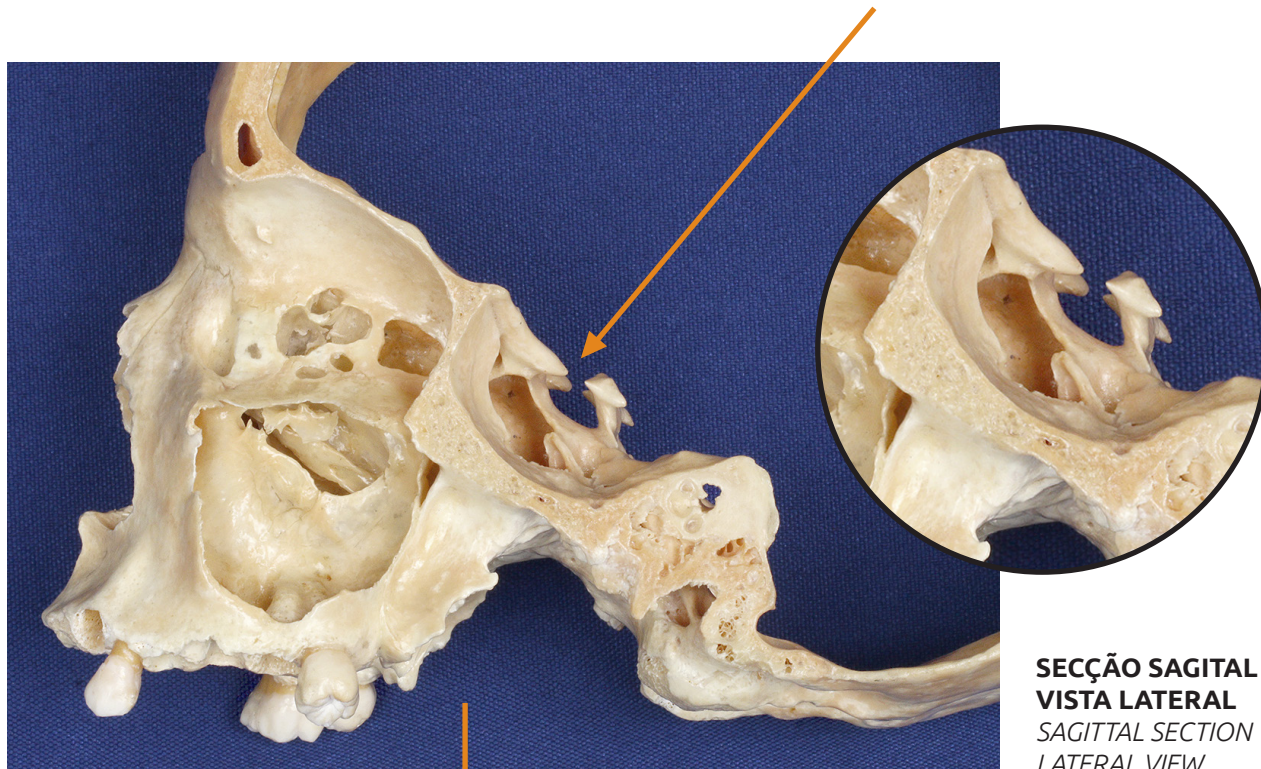CORPO DO OSSO ESFENÓIDE

Body of the sphenoid bone

▶ Acesse: <https://youtu.be/baOEK0xuawQ>

É a parte mediana do osso esfenoide

It is the middle part of the sphenoid bone.



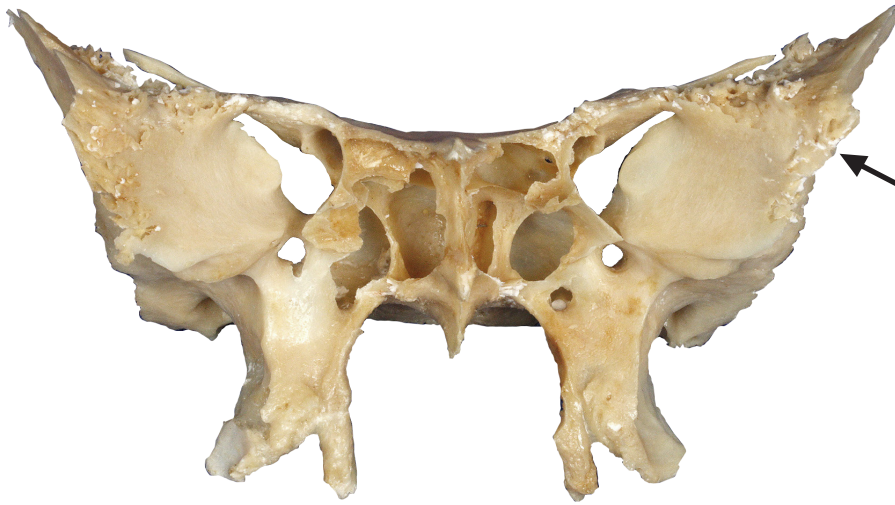ASA MAIOR

Greater wing

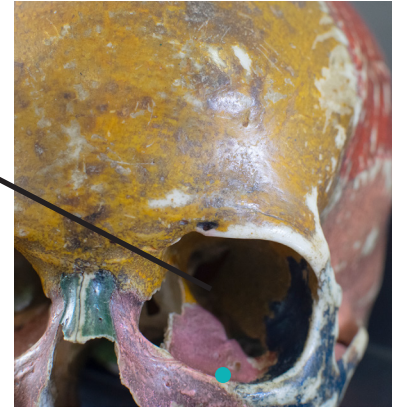▶ Acesse: https://youtu.be/Y_SkQnSjorg

Cada asa maior projeta-se de cada lado do corpo, constituindo parte da órbita e parte da parede lateral do crânio.

Each greater wing protrudes from each side of the body and contribute to the formation of the orbit and the lateral walls of the skull.



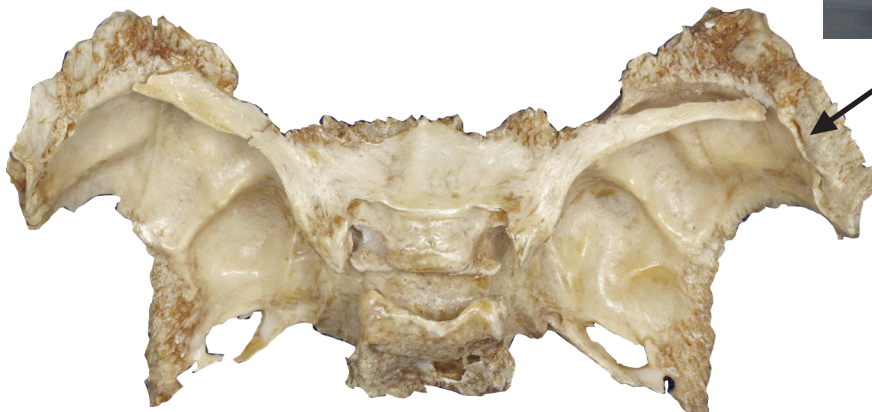VISTA ANTERIOR DO OSSO ESFENÓIDE
ANTERIOR VIEW OF SPHENOID BONE



VISTA ANTERIOR DA ÓRBITA
ANTERIOR VIEW OF ORBIT



VISTA LATERAL DO CRÂNIO
LATERAL VIEW OF SKULL



VISTA POSTEROSUPERIOR DO OSSO ESFENÓIDE
POSTEROSUPERIOR VIEW OF SPHENOID BONE

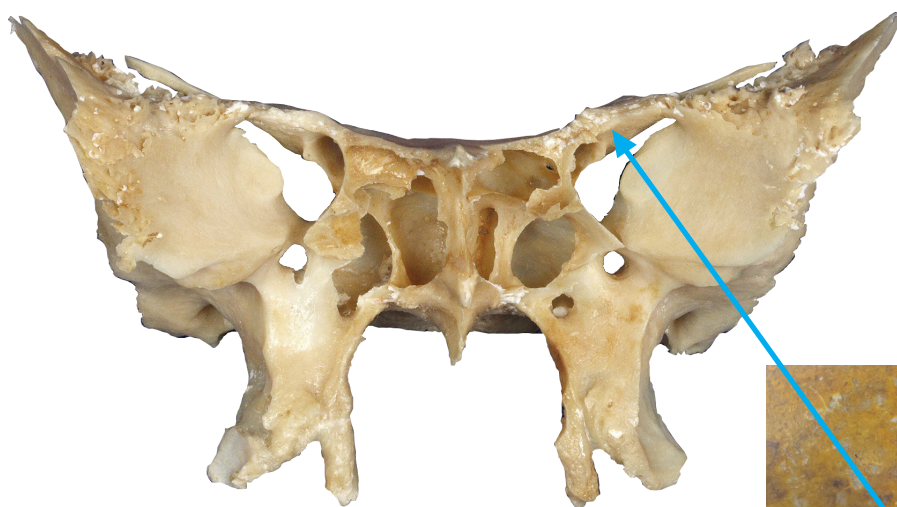
ASA MENOR

Lesser wing

🎥 Acesse: <https://youtu.be/vXHytEyD-yE>

Cada asa menor projeta-se de cada lado do corpo, constituindo parte da órbita.

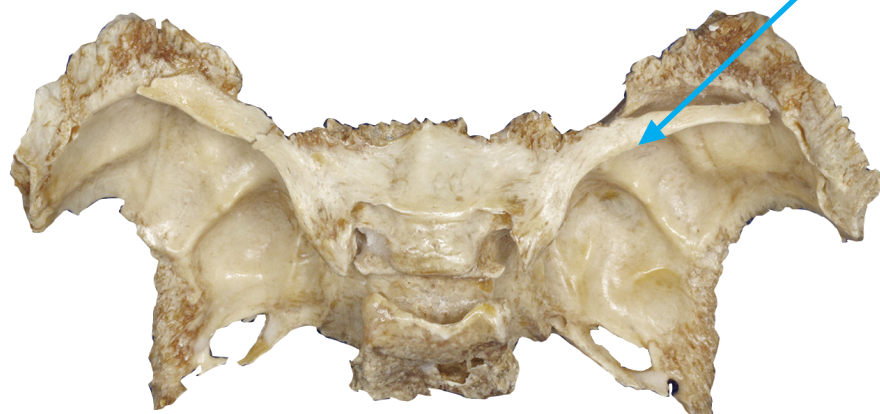Each lesser wing protrudes from each side of the body and contribute to the formation of the orbit.



VISTA ANTERIOR DO OSSO ESFENÓIDE
ANTERIOR VIEW OF SPHENOID BONE



VISTA ANTERIOR DA ÓRBITA
ANTERIOR VIEW OF ORBIT



VISTA POSTEROSUPERIOR DO OSSO ESFENÓIDE
POSTEROSUPERIOR VIEW OF SPHENOID BONE

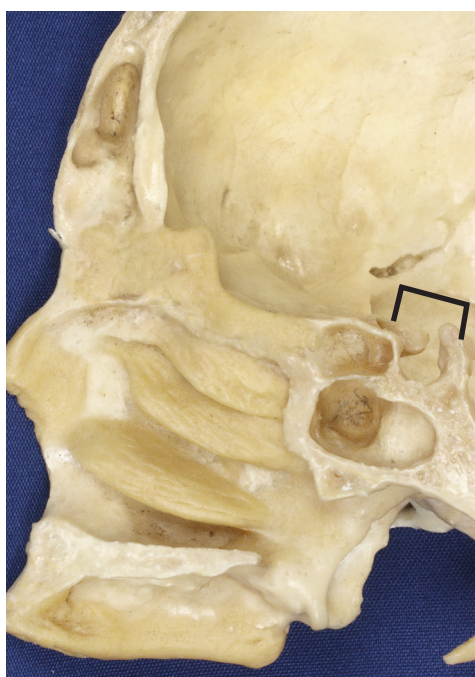SELA TURCA

Sella turcica

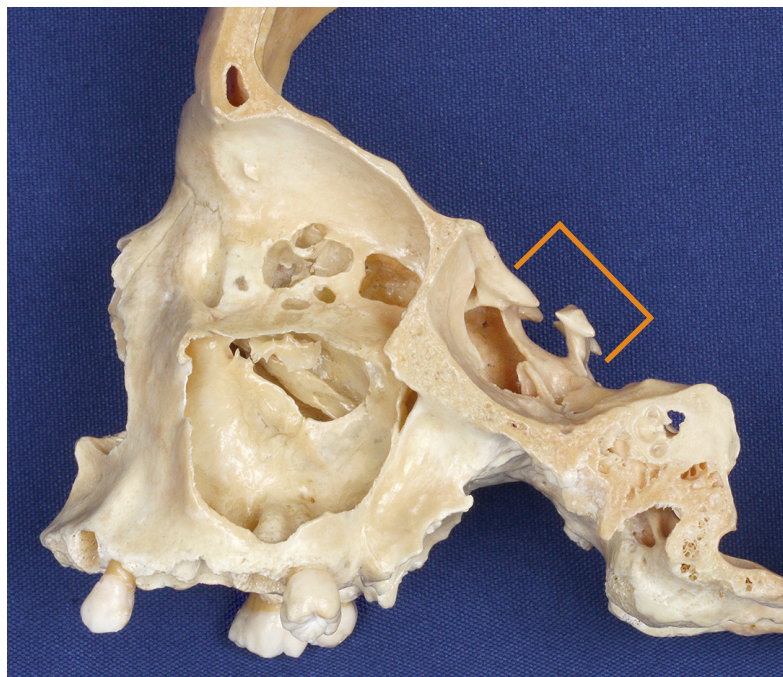
▶ Acesse: <https://youtu.be/QjpSTOYtHwQ>

A sela turca é uma formação óssea em forma de sela sobre a face superior do corpo do osso esfenóide.

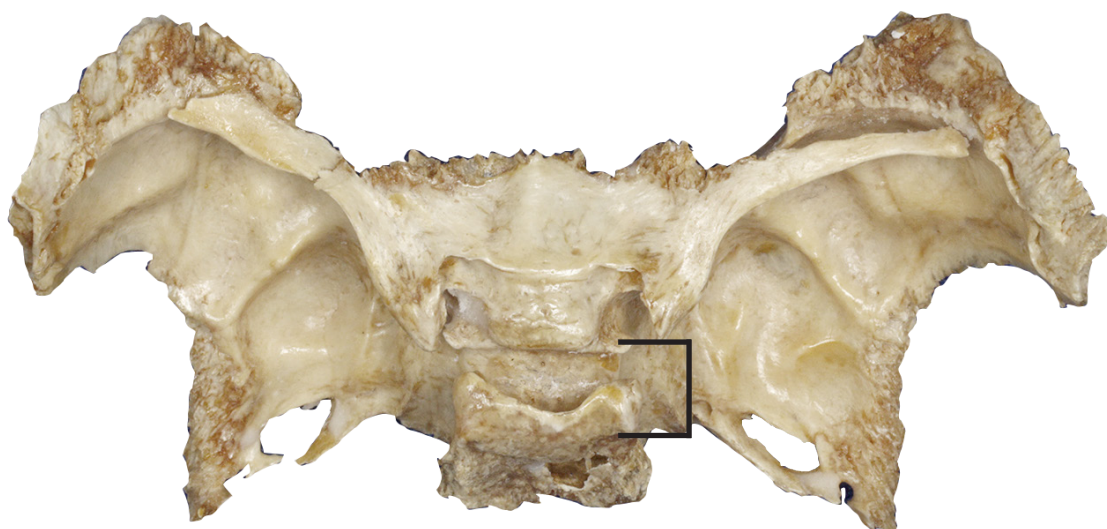
The sella turcica is a saddle-shaped bone formation on the upper body of the sphenoid bone.



VISTA MEDIAL - SECÇÃO SAGITAL
MEDIAL VIEW - SAGITTAL SECTION



VISTA LATERAL - SECÇÃO SAGITAL
LATERAL VIEW - SAGITTAL SECTION



VISTA POSTEROSUPERIOR DO OSSO ESFENÓIDE
POSTEROSUPERIOR VIEW OF SPHENOID BONE

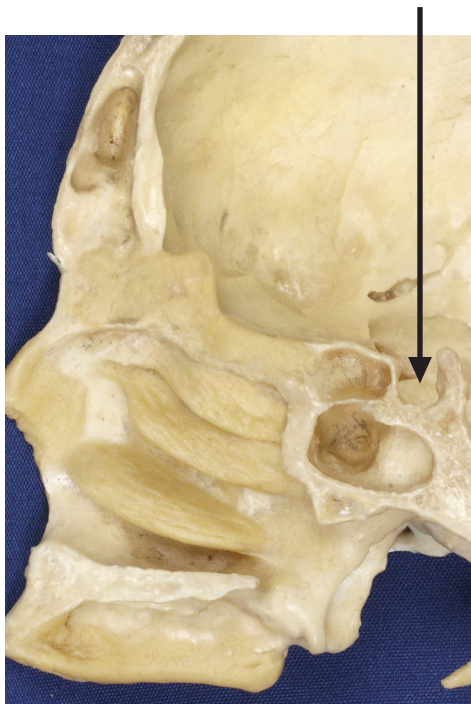FOSSA HIPOFISIAL

Pituitary fossa

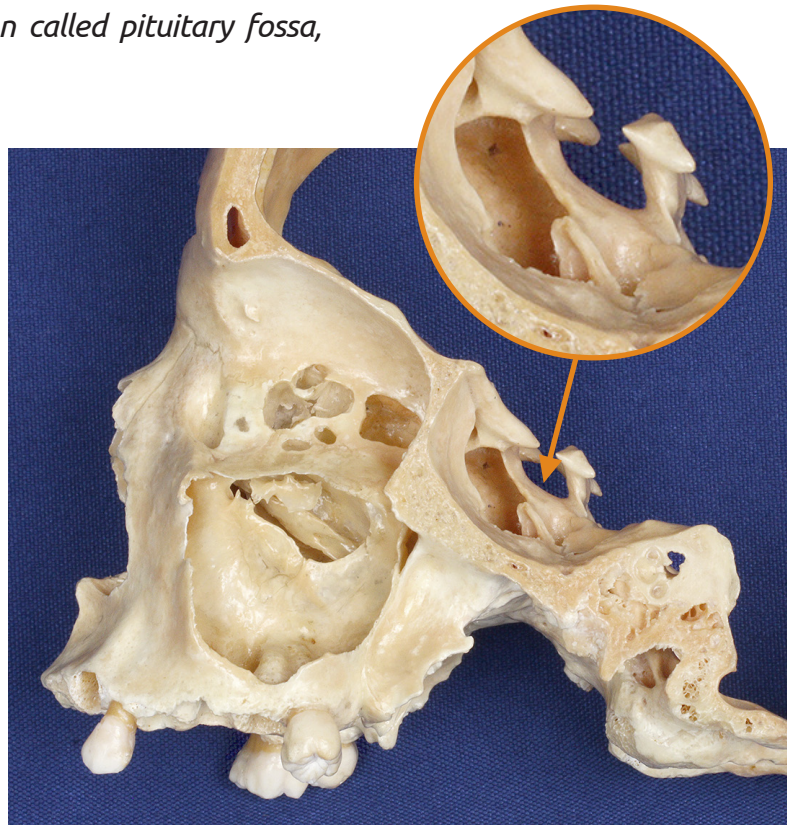
▶ Acesse: <https://youtu.be/7e2kQ1a-baY>

A sela turca possui uma depressão denominada fossa hipofisial, que aloja a glândula hipofíse.

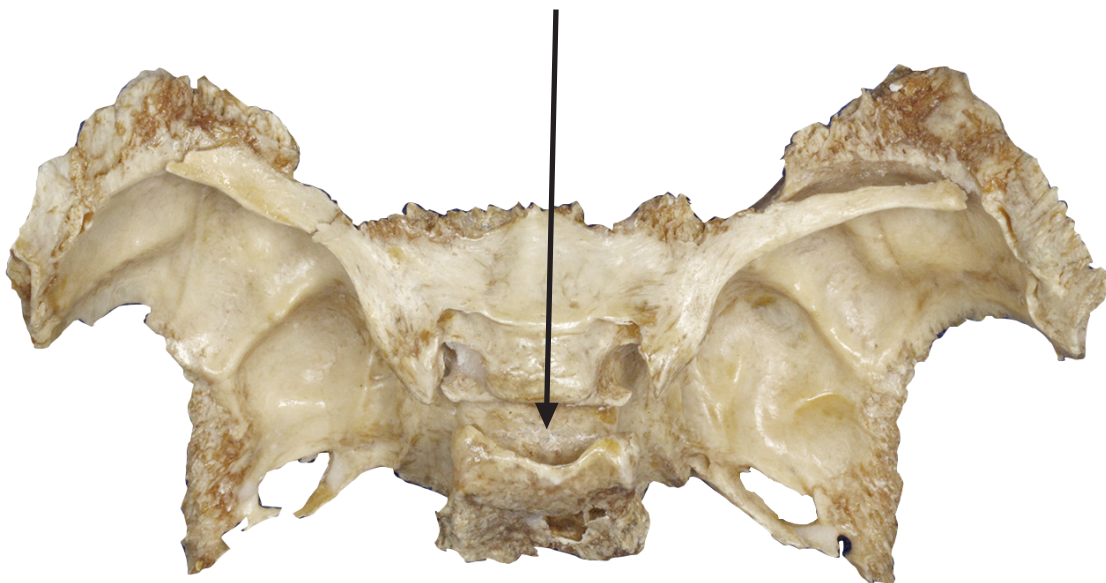
The sella turcica has a depression called pituitary fossa, which houses the pituitary gland.



VISTA MEDIAL – SECÇÃO SAGITAL
MEDIAL VIEW – SAGITTAL SECTION



VISTA LATERAL - SECÇÃO SAGITAL
LATERAL VIEW – SAGITTAL SECTION



VISTA POSTEROSUPERIOR DO OSSO ESFENÓIDE
POSTEROSUPERIOR VIEW OF SPHENOID BONE

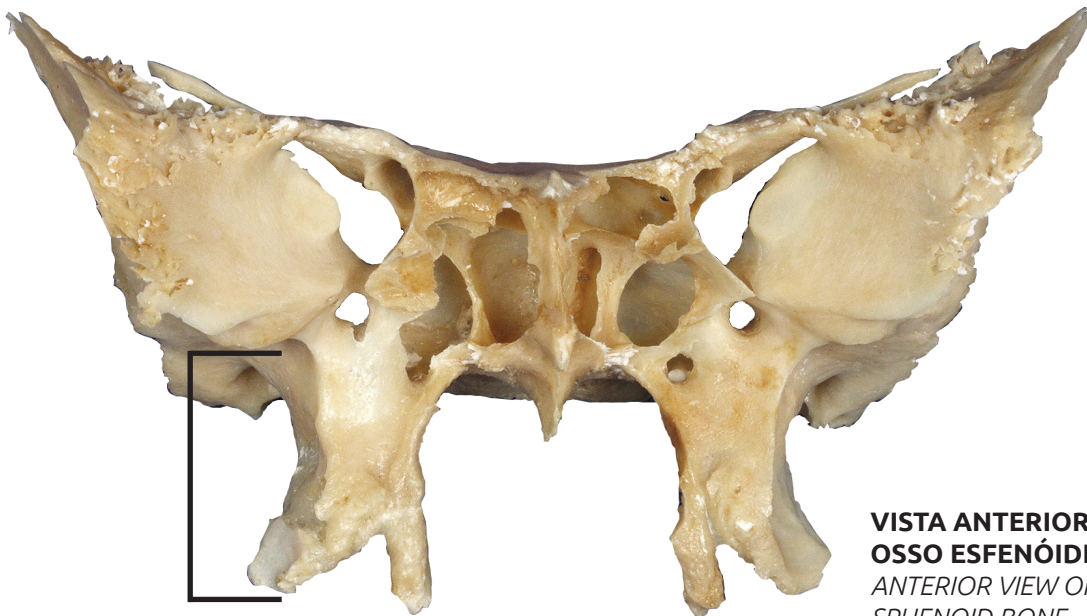
PROCESSOS PTERIGÓIDES

Pterygoid processes

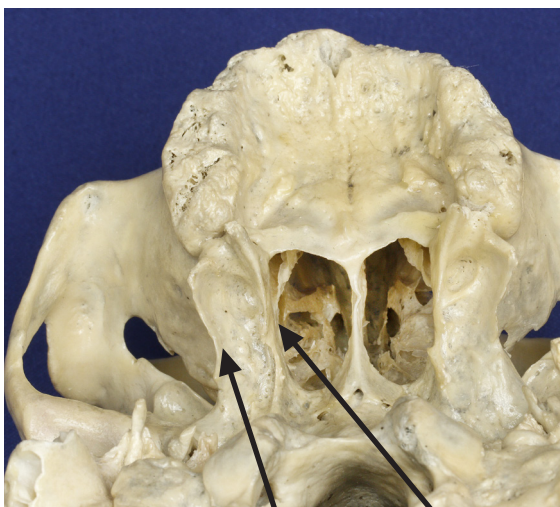▶ Acesse: <https://youtu.be/izsbUWHfLXQ>

Um par de processos ósseos, chamados processos pterigóides, cada um com uma lâmina medial e uma lâmina lateral, projetam-se inferiormente a partir do osso esfenoide e contribuem para a formação das paredes laterais da cavidade nasal.

A pair of pterygoid processes, presenting with a medial pterygoid plate and a lateral pterygoid plate, protrude inferiorly from the sphenoid bone and contribute to the formation of the lateral walls of the nasal cavity.



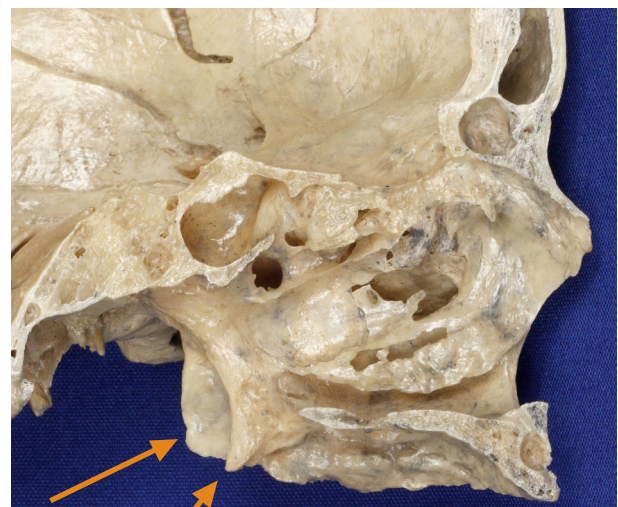
**VISTA ANTERIOR DO
OSSO ESFENÓIDE**
ANTERIOR VIEW OF
SPHENOID BONE



VISTA INFERIOR
INFERIOR VIEW

LÂMINA LATERAL
LATERAL PLATE

LÂMINA MEDIAL
MEDIAL PLATE



SECÇÃO SAGITAL MEDIANA
MID-SAGITTAL SECTION

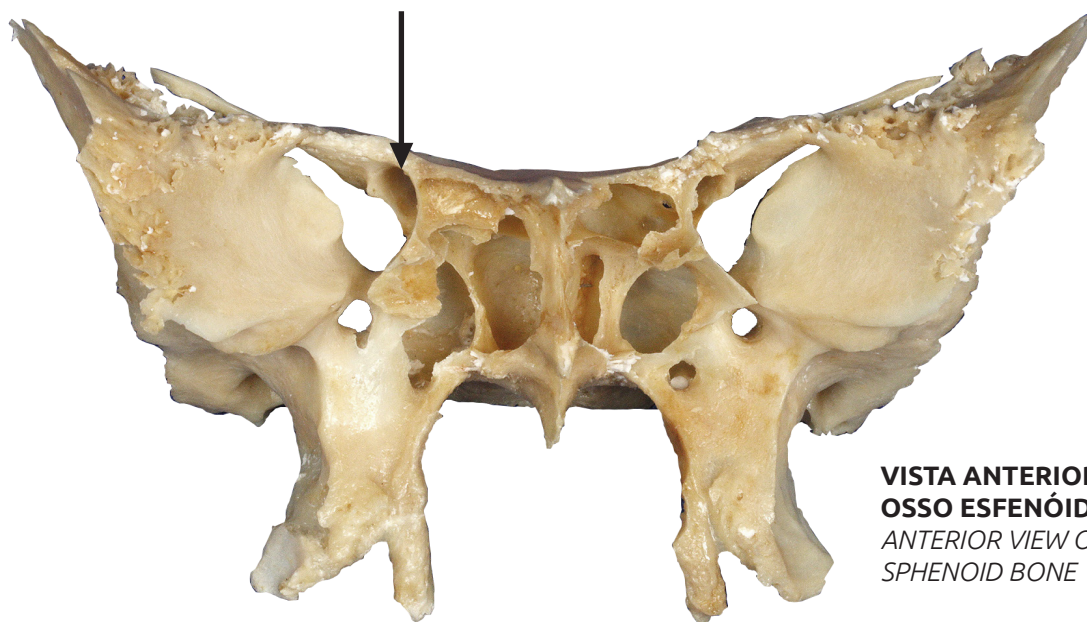
CANAL ÓPTICO

Optic canal

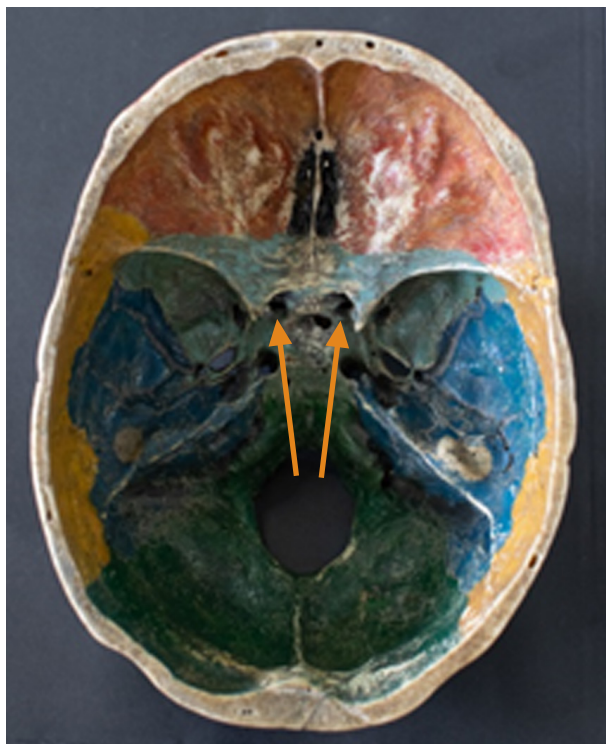
🎥 Acesse: <https://youtu.be/cVZc3BN4FCQ>

É uma abertura através da asa menor, que permite a passagem do nervo Óptico e artéria oftálmica.

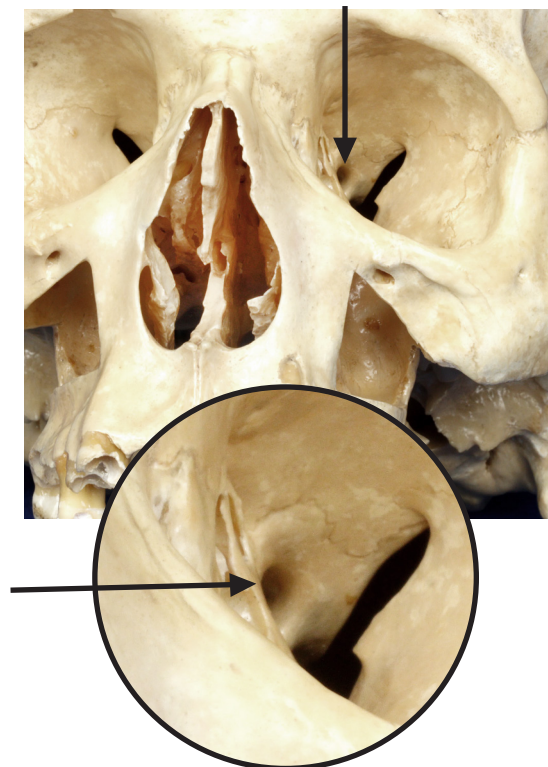
It is an opening in the lesser wing that allows the passage of the optic nerve and the ophthalmic artery



**VISTA ANTERIOR DO
OSSO ESFENÓIDE**
*ANTERIOR VIEW OF
SPHENOID BONE*



**VISTA INTERNA DO OSSO
ESFENÓIDE NA BASE DO CRÂNIO**
*INTERNAL VIEW OF SPHENOID
BONE IN SKULL BASE*



VISTA ANTERIOR DA ÓRBITA
ANTERIOR VIEW OF ORBIT

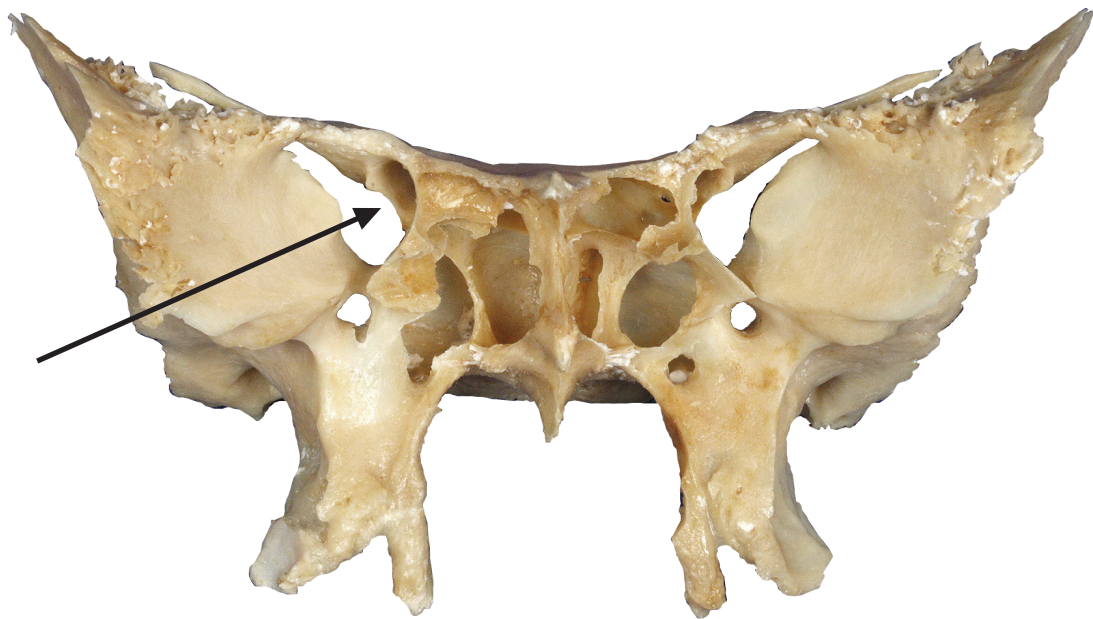
FISSURA ORBITAL SUPERIOR

Superior orbital fissure

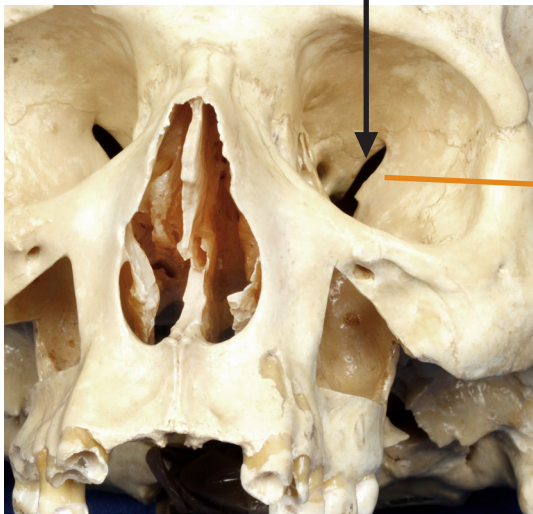▶ Acesse: <https://youtu.be/pzIXK8cnFMk>

É uma abertura situada entre as asas maior e menor do osso esfenóide, que proporciona a passagem de veias oftálmicas e dos nervos Oftálmico, Oculomotor, Troclear e Abducente.

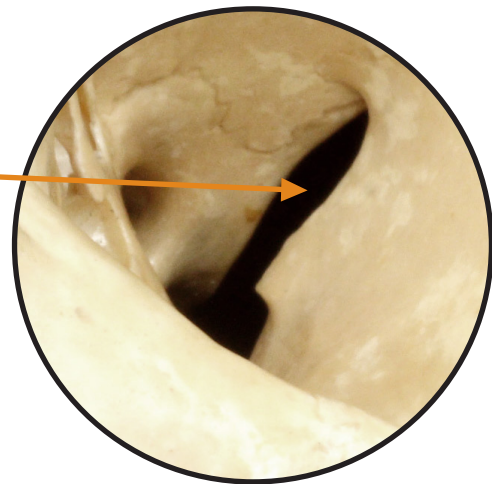
It lies between the greater and the lesser sphenoid wings, where ophthalmic veins, and the ophthalmic, oculomotor, trochlear and abducens nerves pass through.



VISTA ANTERIOR DO OSSO ESFENÓIDE
ANTERIOR VIEW OF SPHENOID BONE



VISTA ANTERIOR DA ÓRBITA
ANTERIOR VIEW OF ORBIT



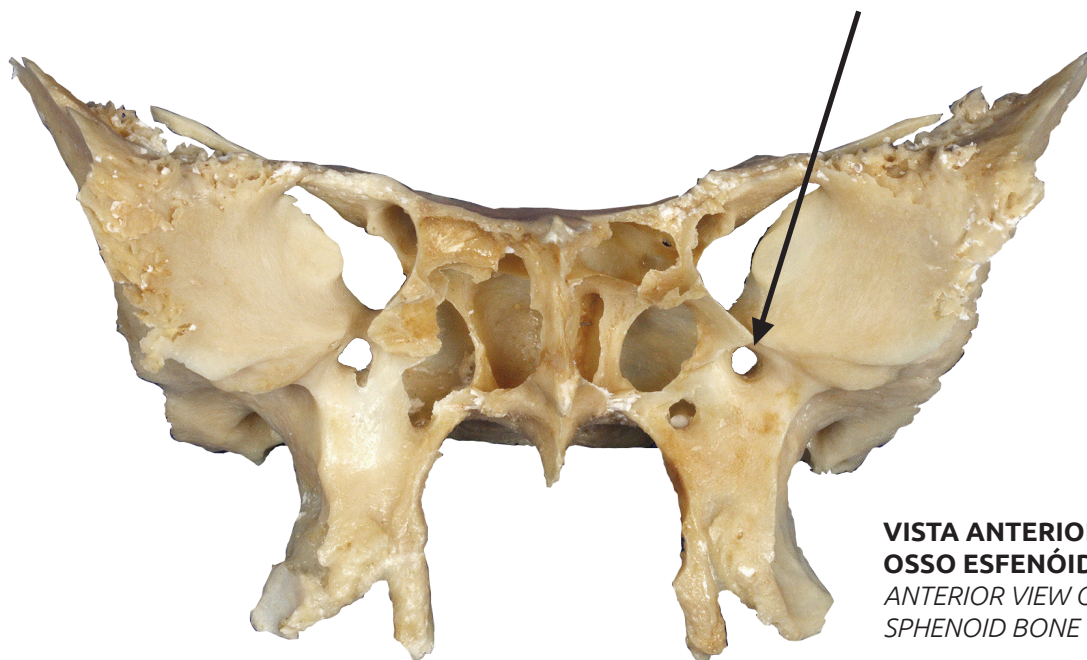
FORAME REDONDO

Rotundum foramen (round foramen)

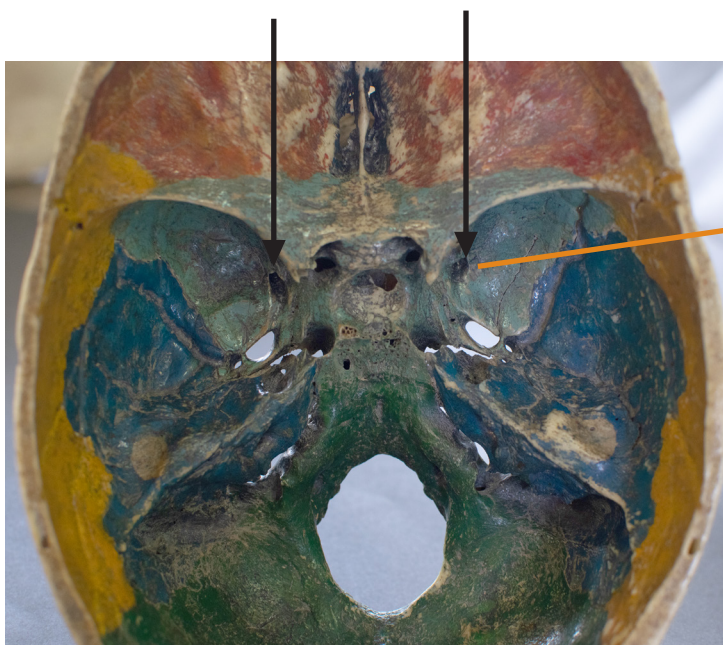📺 Acesse: <https://youtu.be/HBg6rZTNmDE>

Situado posteriormente à fissura orbital superior, na raiz da asa maior do esfenóide, permite a passagem do nervo Maxilar.

Located posteriorly to the superior orbital fissure, at the root of the greater sphenoid wing, allowing the passage of the maxillary nerve.



**VISTA ANTERIOR DO
OSSO ESFENÓIDE**
ANTERIOR VIEW OF
SPHENOID BONE



**VISTA POSTEROSUPE-
RIOR DO OSSO ESFENÓIDE
NA BASE DO CRÂNIO**
POSTEROSUPERIOR VIEW OF
SPHENOID BONE IN SKULL BASE

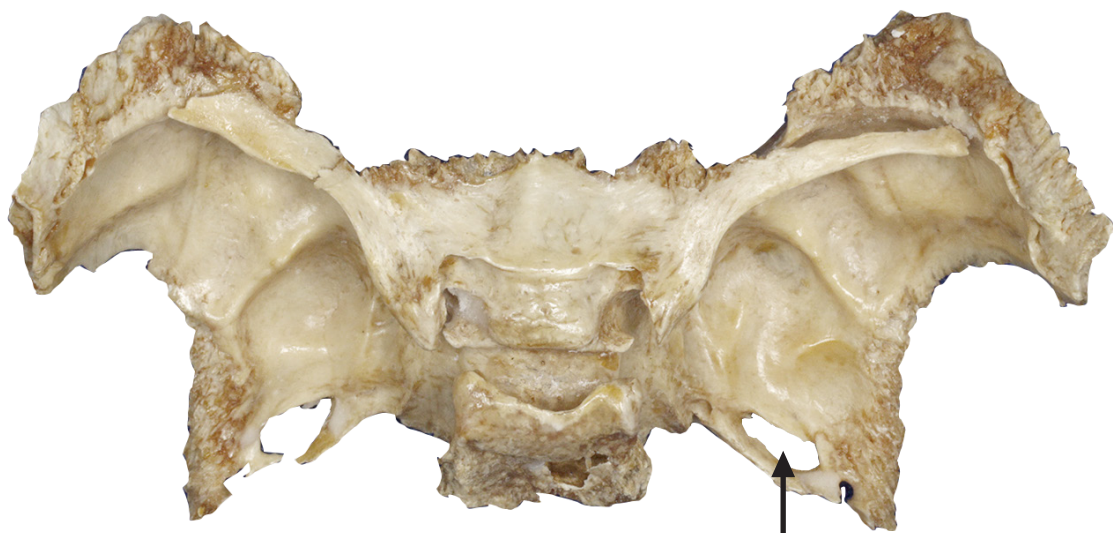FORAME OVAL

Ovale foramen

▶ Acesse: <https://youtu.be/uYq3OZMy3b4>

Situado posteriormente ao forame redondo, permite a passagem do nervo Mandibular e da artéria Meníngica acessória.

Lies posteriorly to the rotundum foramen, allowing the passage of the mandibular nerve and the accessory meningeal artery.



VISTA POSTEROSUPERIOR DO OSSO ESFENÓIDE
POSTEROSUPERIOR VIEW OF SPHENOID BONE



VISTA POSTEROSUPERIOR DO OSSO ESFENÓIDE NA BASE DO CRÂNIO
POSTEROSUPERIOR VIEW OF SPHENOID BONE IN SKULL BASE

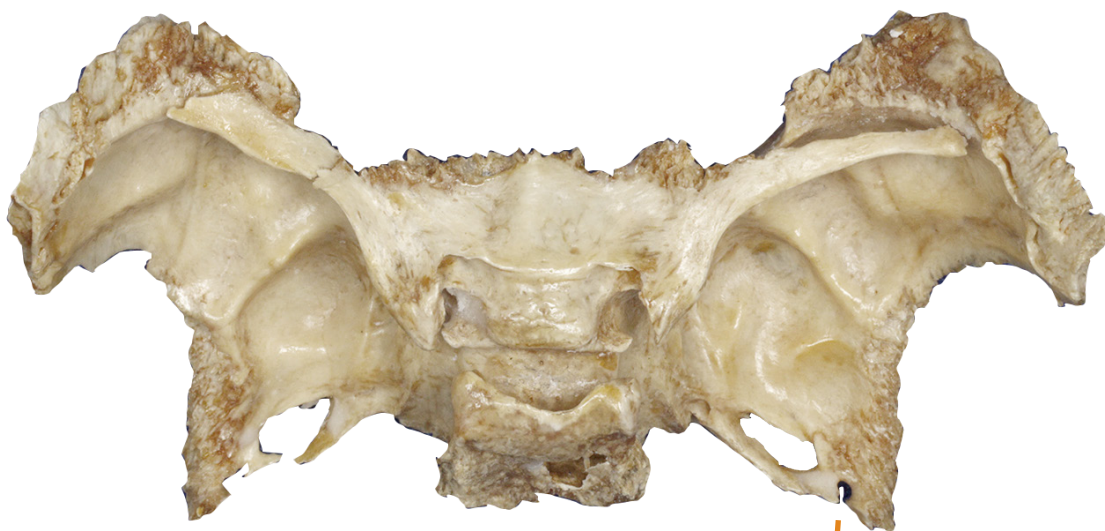FORAME ESPINHOSO

Spinosum foramen


▶ Acesse: <https://youtu.be/ppf5UCBBhmM>

Situado posteriormente ao forame oval, permite a passagem da artéria e da veia Menígea média.

Lies posteriorly to the foramen ovale, allowing the passage of the middle meningeal artery and vein.



VISTA POSTEROSUPERIOR DO OSSO ESFENÓIDE
POSTEROSUPERIOR VIEW OF SPHENOID BONE



VISTA POSTEROSUPERIOR DO OSSO ESFENÓIDE NA BASE DO CRÂNIO
POSTEROSUPERIOR VIEW OF SPHENOID BONE IN SKULL BASE

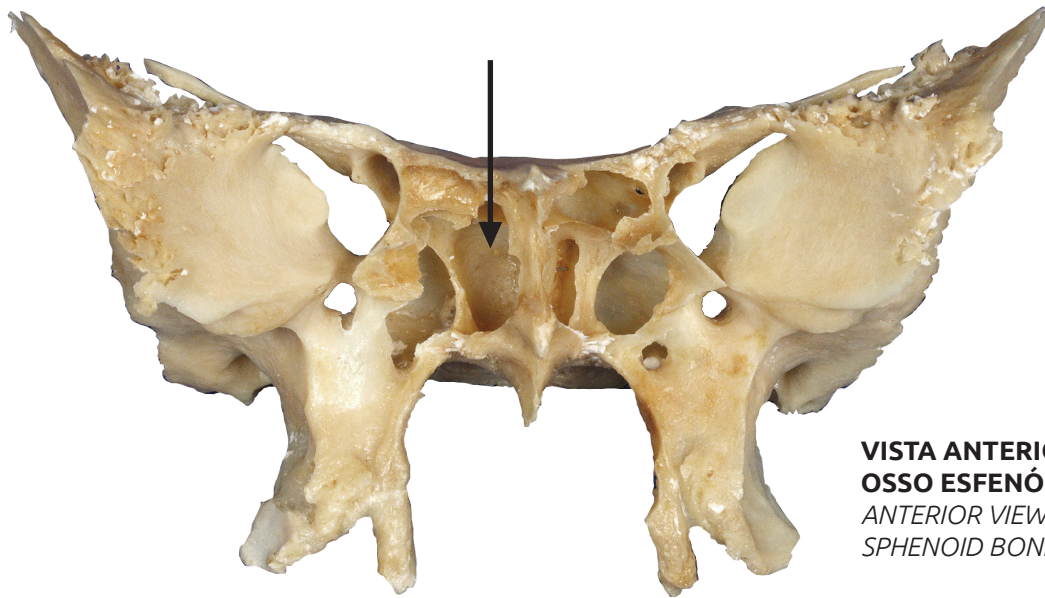
SEIO ESFENOIDAL

Sphenoidal sinus

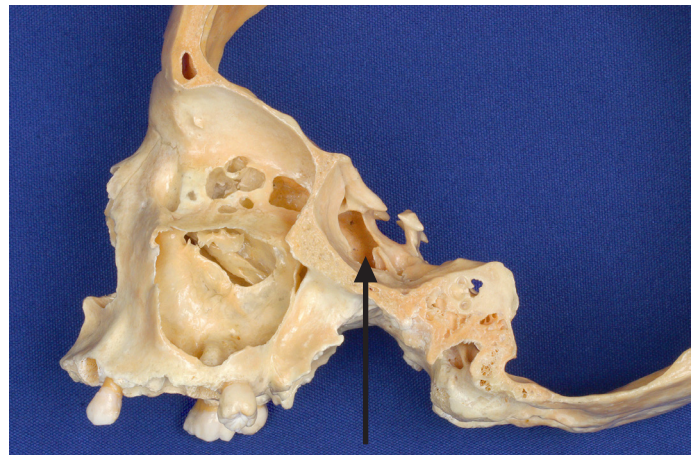
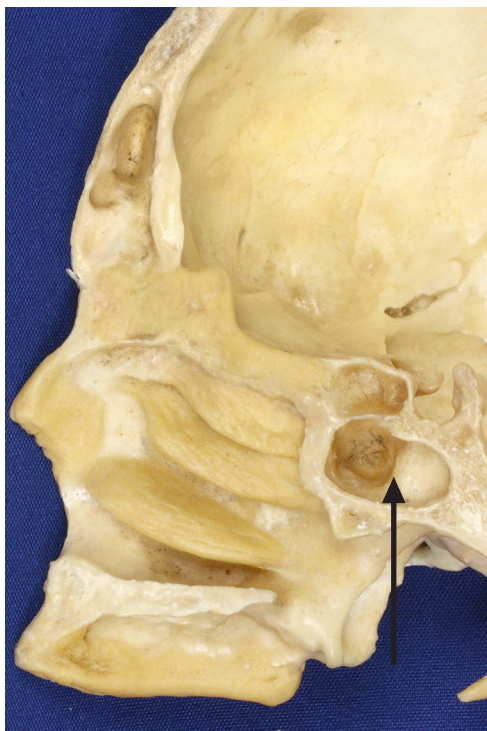▶ Acesse: <https://youtu.be/O9RuAAaFTug>

O corpo do osso esfenóide contém o seio esfenoidal, cavidade que contém ar e está em comunicação com a cavidade nasal. Ele reduz o peso do crânio e também funciona como câmara de ressonância para produção da voz.

The body of the sphenoid bone contains the sphenoidal sinus, a cavity that contains air and communicates with the nasal cavity. It reduces the weight of the skull and also functions as a resonance chamber for voice production.



**VISTA ANTERIOR DO
OSSO ESFENÓIDE**
ANTERIOR VIEW OF
SPHENOID BONE

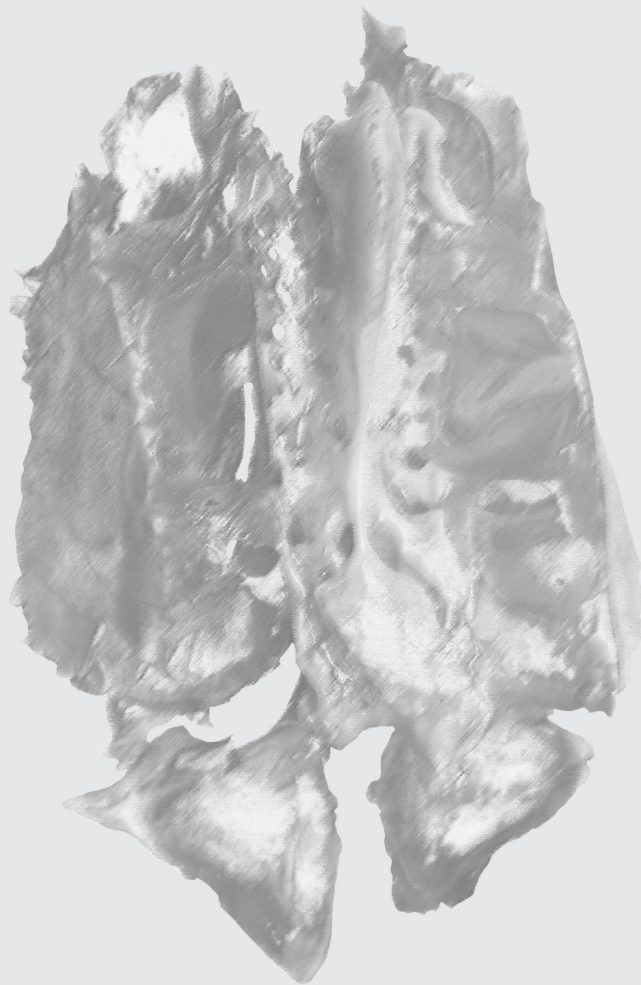

VISTA LATERAL - SECÇÃO SAGITAL
LATERAL VIEW – SAGITTAL SECTION

VISTA MEDIAL – SECÇÃO SAGITAL
MEDIAL VIEW – SAGITTAL SECTION

OSSO ETMÓIDE

ETHMOID BONE



OSSO ETMÓIDE

Ethmoid bone

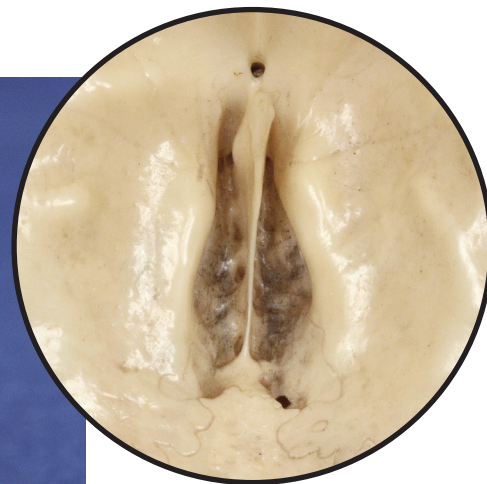▶ Acesse: <https://youtu.be/jbppl4SwGdE>

Está localizado entre as órbitas, formando o teto da cavidade nasal.

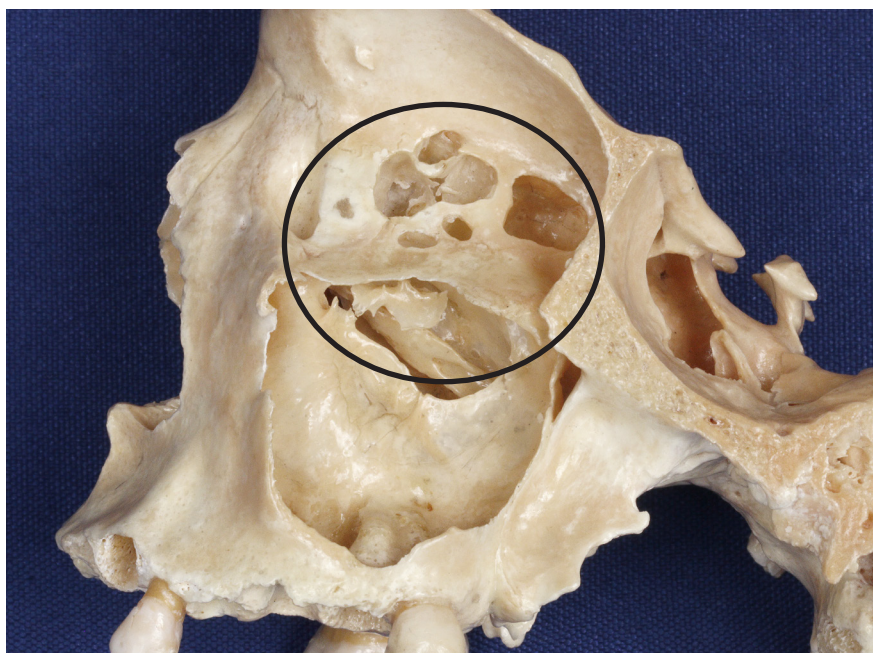The ethmoid bone lies between the orbits, composing the roof of the nasal cavity.



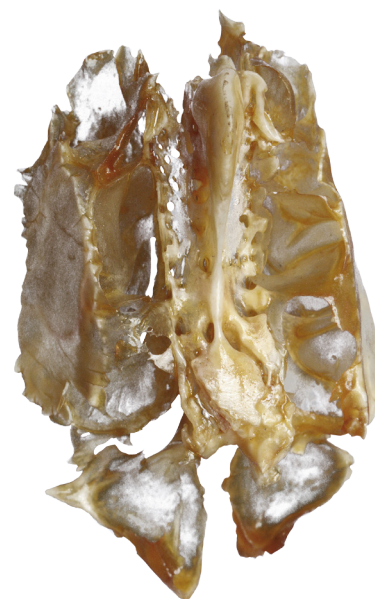VISTA ANTERIOR DO ETMÓIDE
ANTERIOR VIEW OF ETHMOID BONE



**VISTA SUPERIOR DO
OSSO ETMÓIDE NA BASE
DO NEUROCRÂNIO**
*SUPERIOR VIEW OF ETHMOID
BONE IN SKULL BASE*



VISTA LATERAL DO ETMÓIDE – SECÇÃO SAGITAL
LATERAL VIEW OF ETHMOID BONE – SAGITTAL SECTION



**VISTA SUPERIOR
DO ETMÓIDE**
*SUPERIOR VIEW OF
ETHMOID BONE*

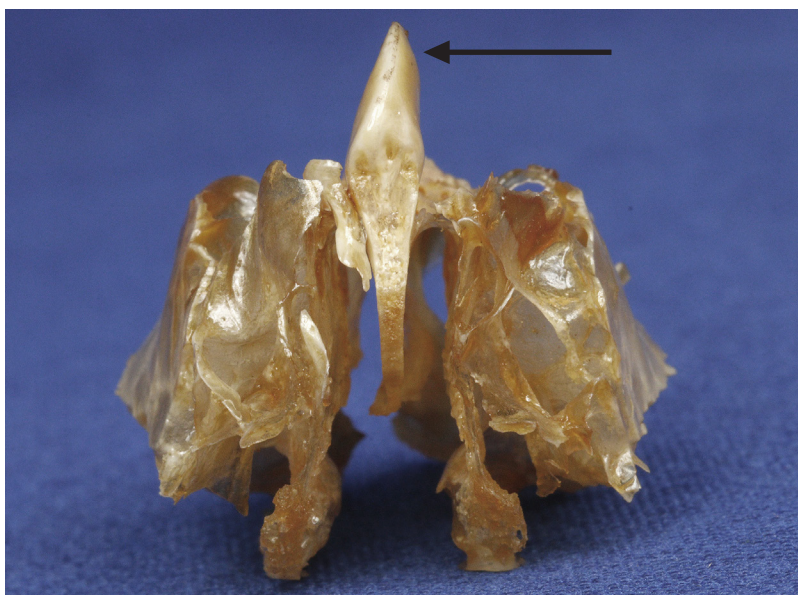
CRISTA ETMOIDAL

Ethmoidal crest

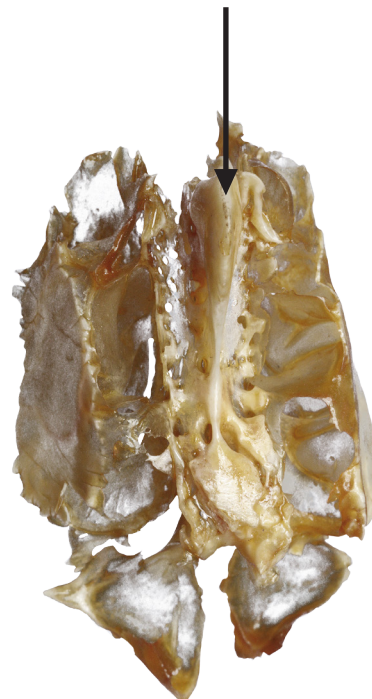▶ Acesse: https://youtu.be/Mzh_P5w-J4M

A crista etmoidal é uma projeção superior, que serve como ponto de fixação para as meninges que recobrem o encéfalo.

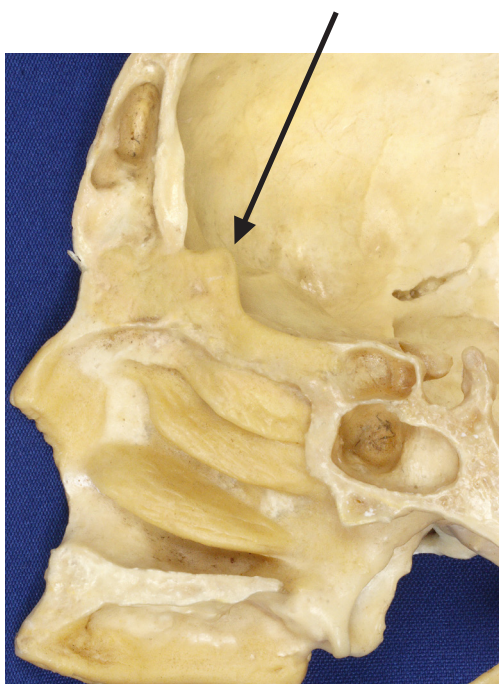
The ethmoidal crest is a superior projection and serves as a fixation point for the meninges, the membranous connective tissue that covers the brain.



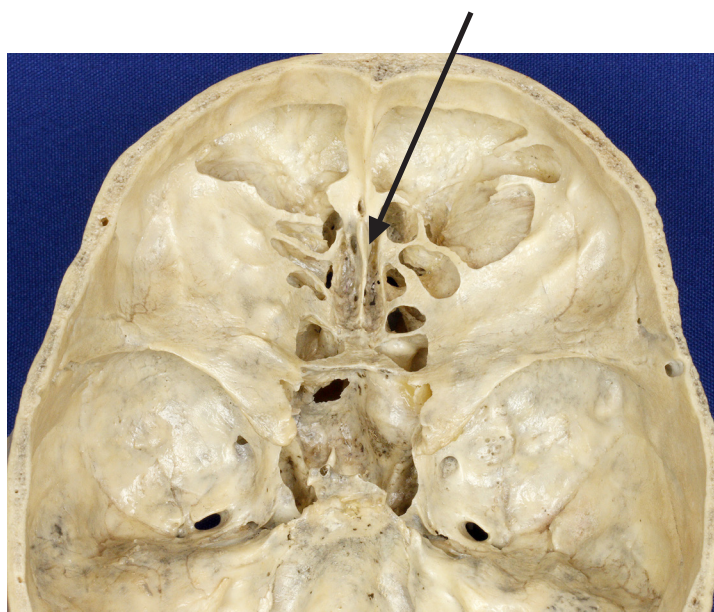
VISTA ANTERIOR
ANTERIOR VIEW



VISTA POSTEROSUPERIOR
POSTEROSUPERIOR VIEW



SECÇÃO SAGITAL MEDIANA
MID-SAGITTAL SECTION



VISTA SUPERIOR DO OSSO ETMÓIDE NA BASE DO NEUROCRÂNIO
SUPERIOR VIEW OF ETHMOID BONE IN NEUROCRANIUM BASE

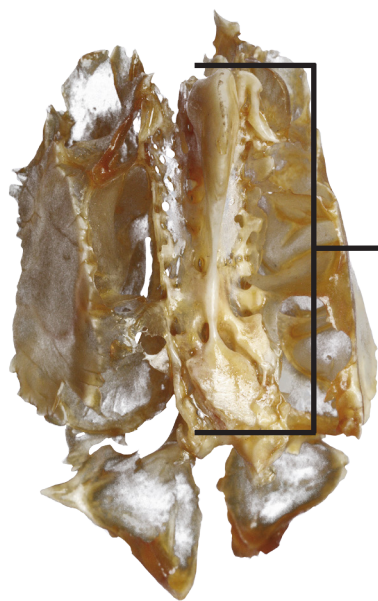
LÂMINA CRIBRIFORME

Cribriform plate

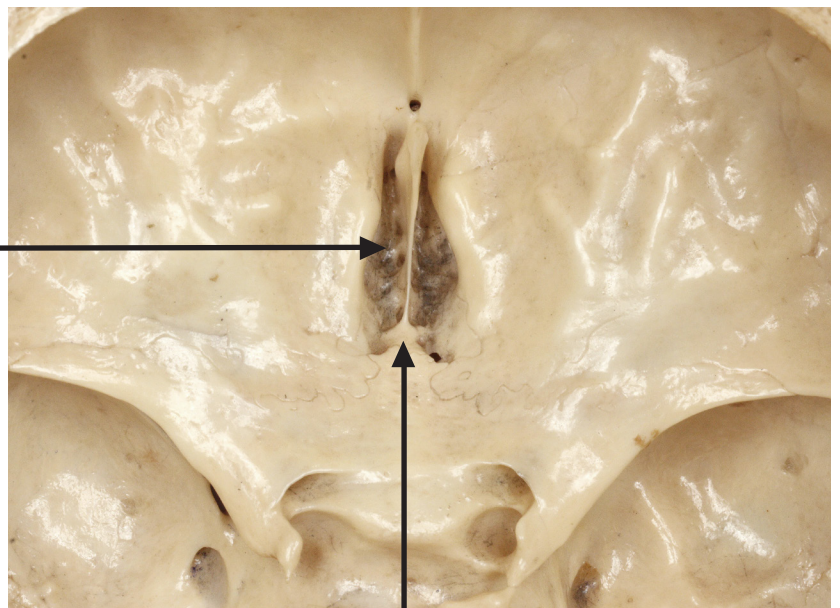
📺 Acesse: <https://youtu.be/hjOS4DfFuWI>

De cada lado da crista etmoidal, está a lâmina cribriforme do osso etmóide, semelhante a uma peneira, por apresentar muitos orifícios, chamados de forames da lâmina cribriforme.

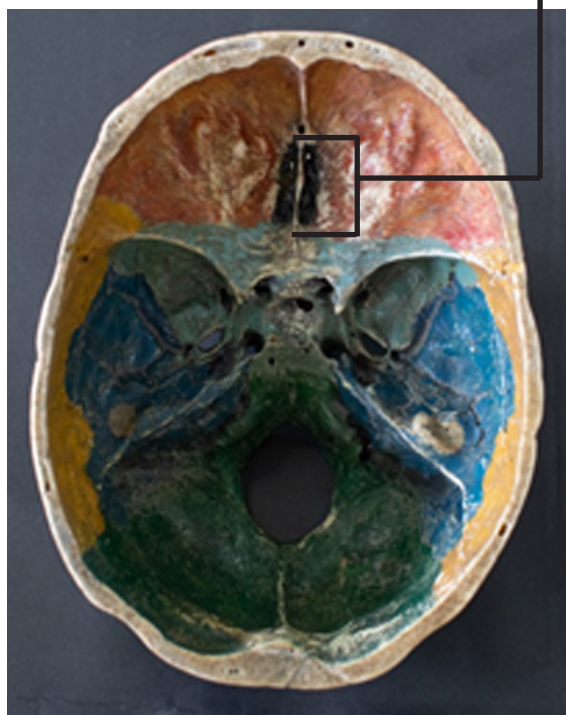On either side of the ethmoidal crest there is the cribriform plate of the ethmoid bone, which is similar to a sieve, as it has many cribriform foramina.



VISTA POSTEROSUPERIOR
POSTEROSUPERIOR VIEW



VISTA SUPERIOR DO OSO ETMÓIDE NA BASE DO NEUROCRÂNIO
SUPERIOR VIEW OF ETHMOID BONE IN NEUROCRANIUM BASE



VISTA SUPERIOR DO OSO ETMÓIDE NA BASE DO NEUROCRÂNIO
SUPERIOR VIEW OF ETHMOID BONE IN NEUROCRANIUM BASE

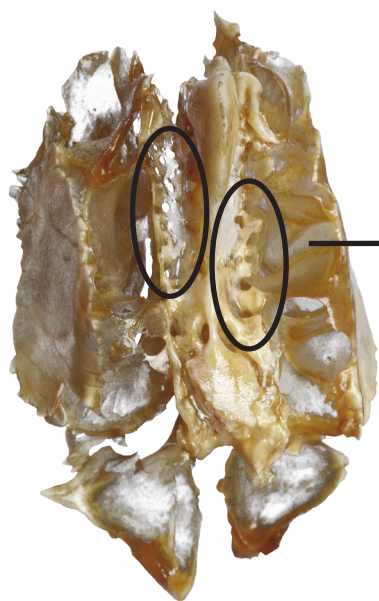
FORAMES DA LÂMINA CRIBRIFORME

Cribriform foramina

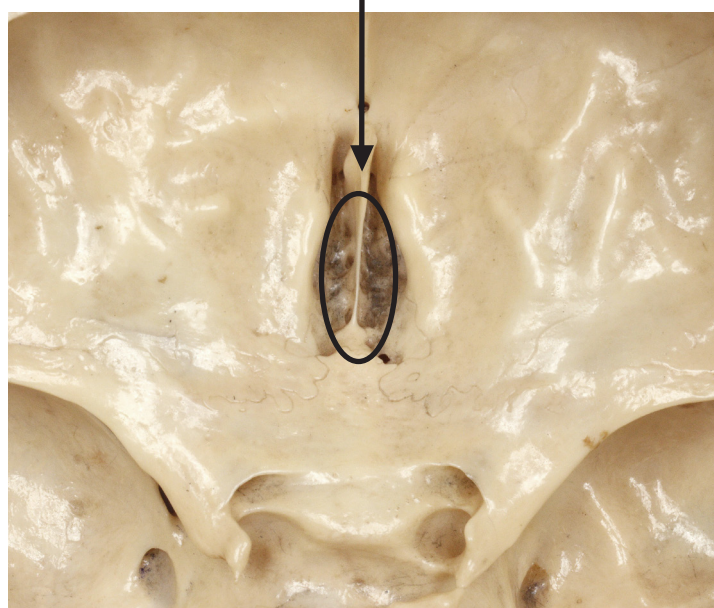
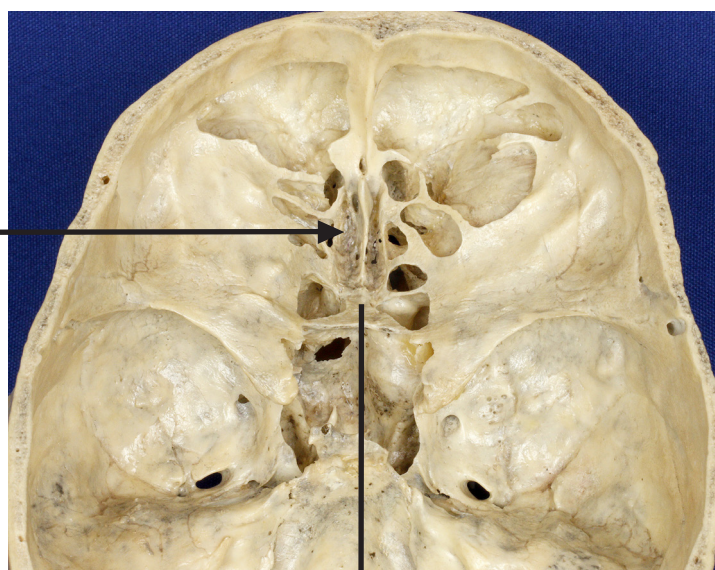
👉 Acesse: <https://youtu.be/4zpUDiYWH4A>

Os forames da lâmina cribriforme dão passagem aos nervos Olfatórios.

The cribriform foramina give way to the Olfactory nerves.



VISTA POSTEROSUPERIOR
POSTEROSUPERIOR VIEW



**VISTA SUPERIOR DO OSSO
ETMÓIDE NA BASE DO NEUROCRÂNIO**
*SUPERIOR VIEW OF ETHMOID BONE
IN NEUROCRANIUM BASE*

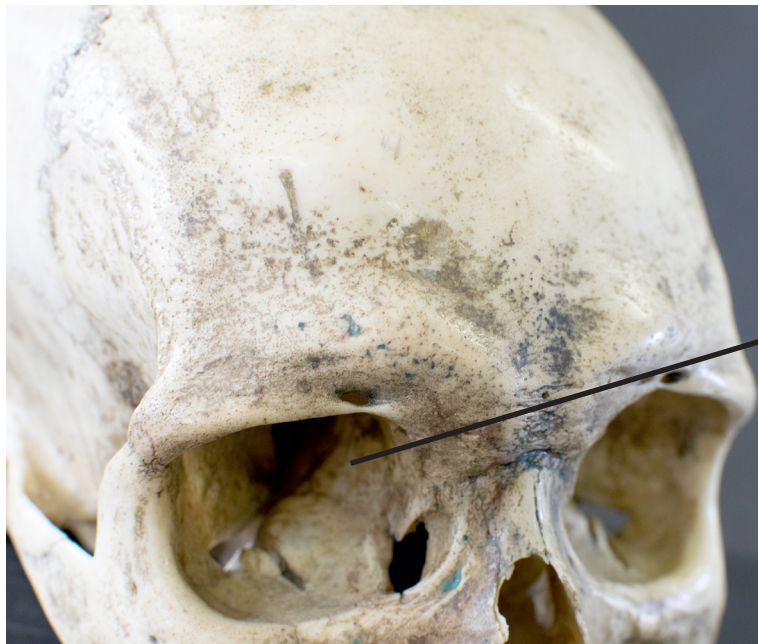
LÂMINA ORBITAL

Orbital lamina

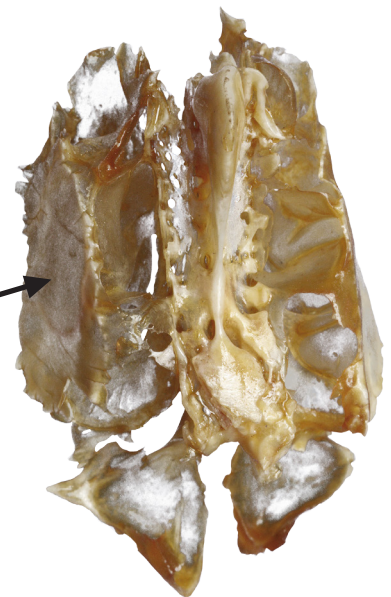
▶ Acesse: <https://youtu.be/Piq742ue48>

A lâmina orbital do etmóide forma parte da parede medial de cada órbita.

The orbital lamina of the ethmoid bone composes part of the medial wall of each orbit.



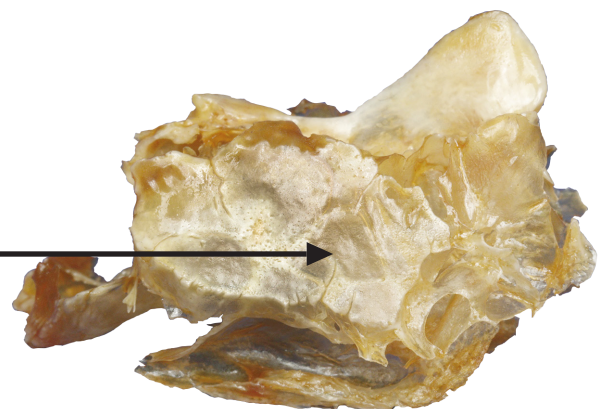
VISTA ANTEROLATERAL
ANTEROLATERAL VIEW



VISTA POSTEROSUPERIOR
POSTEROSUPERIOR VIEW



VISTA ANTERIOR
ANTERIOR VIEW



VISTA LATERAL
LATERAL VIEW

LÂMINA PERPENDICULAR

Perpendicular plate

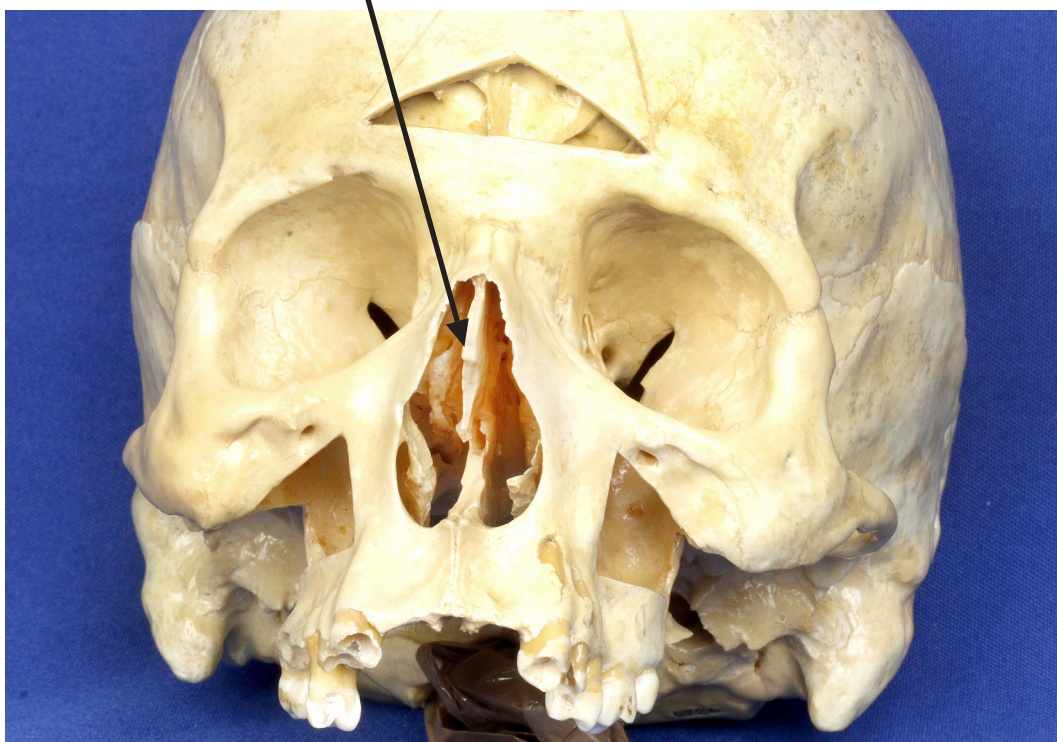
🎥 Acesse: https://youtu.be/BnBaPt1_T7g

A lâmina perpendicular é uma projeção inferior do osso etmóide que divide a cavidade nasal em duas metades, formando a parte superior do septo nasal.

The perpendicular plate is a lower projection of the ethmoid bone that divides the nasal cavity into two halves, forming the upper part of the nasal septum.



VISTA ANTERIOR
ANTERIOR VIEW



VISTA ANTERIOR
ANTERIOR VIEW

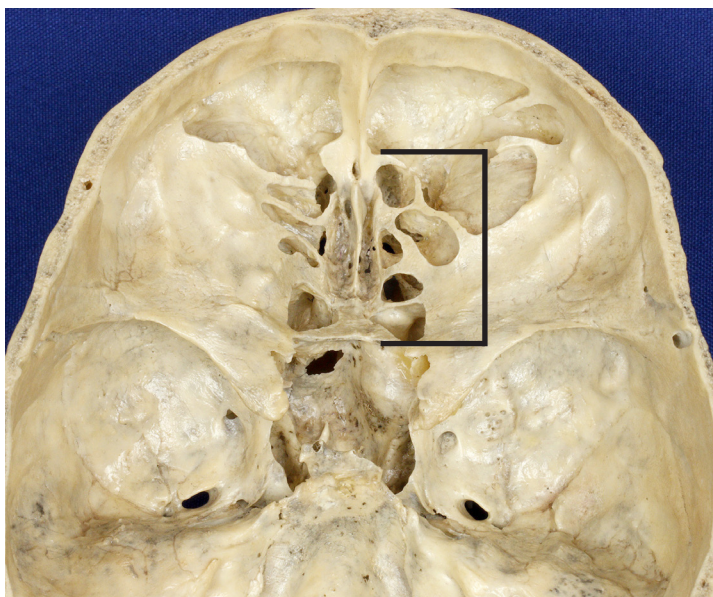
SEIO ETMOIDAL

Ethmoidal sinus

🔗 Acesse: <https://youtu.be/HGc-5CGAV2o>

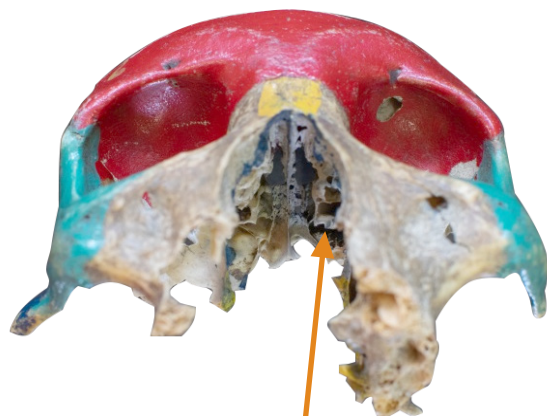Em cada lado da lâmina perpendicular encontra-se o seio etmoidal, uma massa de osso que contém cavidades em comunicação com a cavidade nasal. Essas cavidades contêm ar, reduzindo o peso do crânio e funcionando como câmaras de ressonância para produção da voz.

On each side of the perpendicular lamina there is the ethmoidal sinus, a mass of bone that contains cavities that communicate with the nasal cavity. These cavities contain air, reducing the weight of the skull and functioning as resonance chambers for voice production.



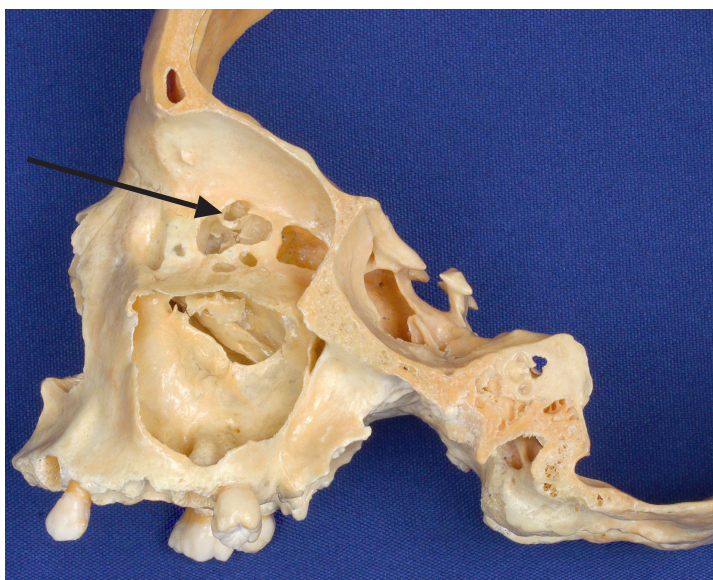
**VISTA SUPERIOR DO
OSSO ETMÓIDE NA BASE
DO NEUROCRÂNIO**

*SUPERIOR VIEW OF ETHMOID
BONE IN NEUROCRANIUM BASE*



**VISTA ANTEROINFERIOR
DA CAVIDADE NASAL**

*ANTEROINFERIOR VIEW
OF NASAL CAVITY*



**VISTA LATERAL DO
ETMÓIDE – SECÇÃO SAGITAL**

*LATERAL VIEW OF ETHMOID
BONE – SAGITTAL SECTION*

CONCHAS NAsAIS SUPERIORES E CONCHAS NAsAIS MÉDIAS

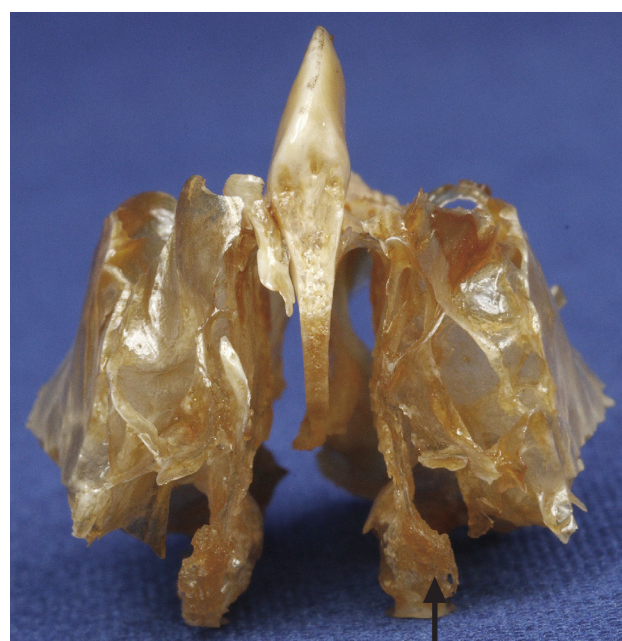Superior nasal conchae and the Middle nasal conchae

🎥 Acesse: <https://youtu.be/tb4Hcmnvs0s>

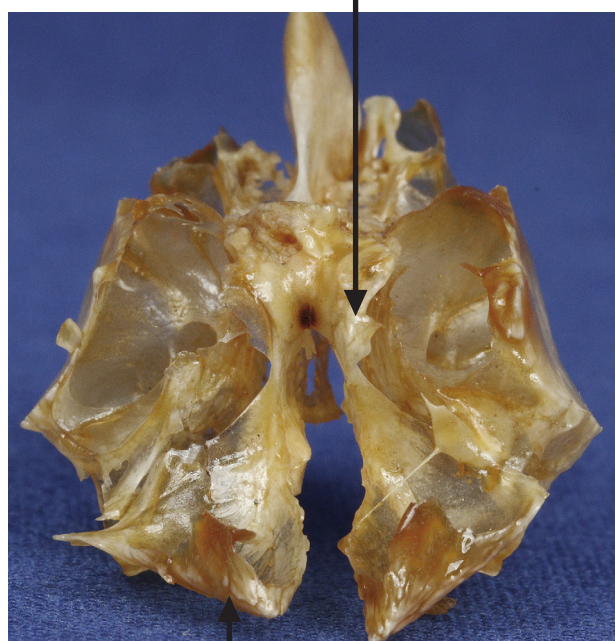
🎥 Acesse: <https://youtu.be/1oQ29tbX7bU>

Em ambas as paredes laterais da cavidade nasal estão duas lâminas espiraladas do osso etmóide, as conchas nasais superiores e conchas nasais médias, que aumentam a área de superfície do epitélio mucoso que reveste a cavidade nasal, contribuindo para aquecer, umidificar e filtrar o ar inalado.

On both lateral walls of the nasal cavity there are two spiral-shaped laminae of the ethmoid bone, the superior nasal conchae and the middle nasal conchae, which increase the surface area of the mucous epithelium lining the nasal cavity, thus contributing on warming, humidifying and filtering the inhaled air.

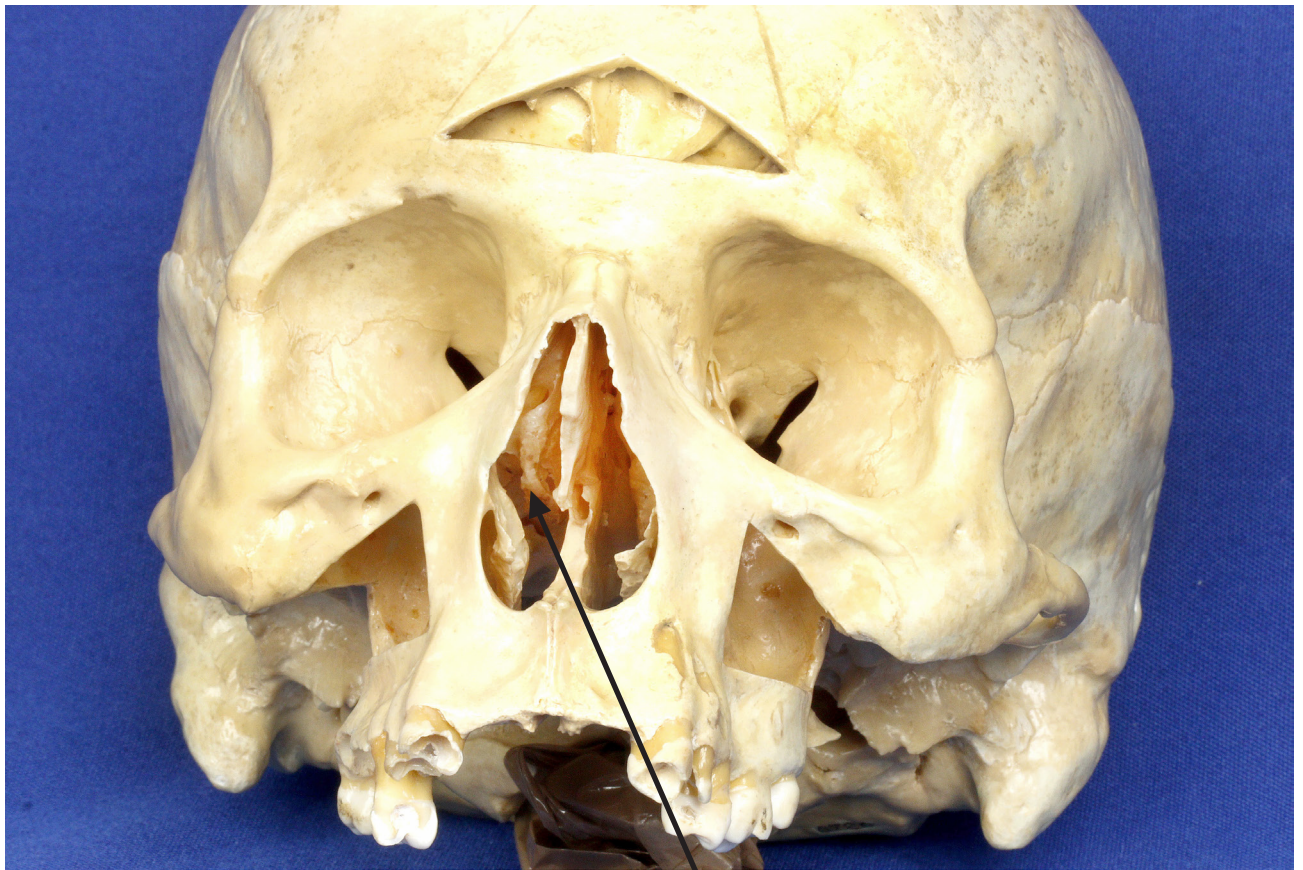


VISTA ANTERIOR DO ETMÓIDE
ANTERIOR VIEW OF ETHMOID BONE

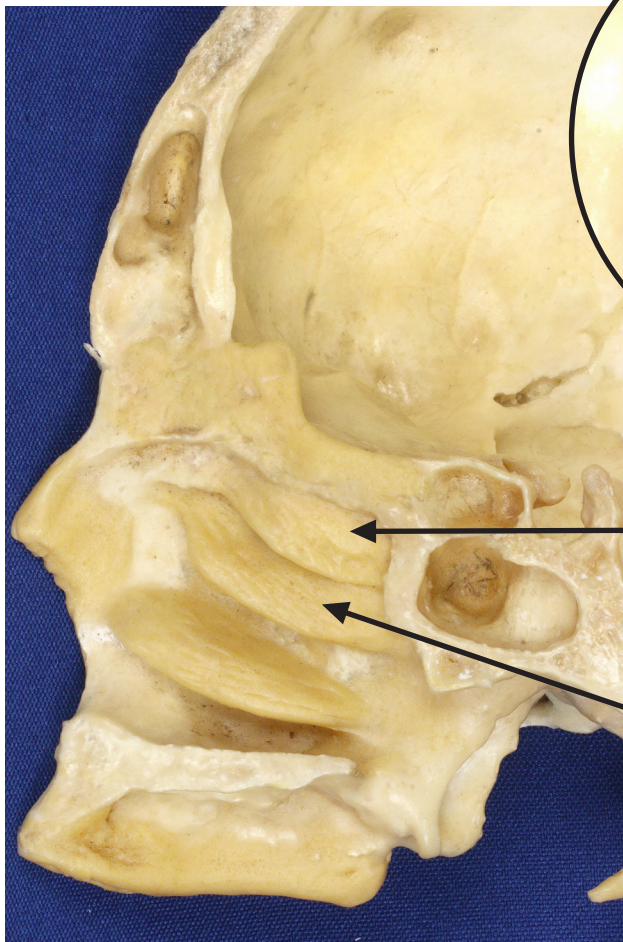
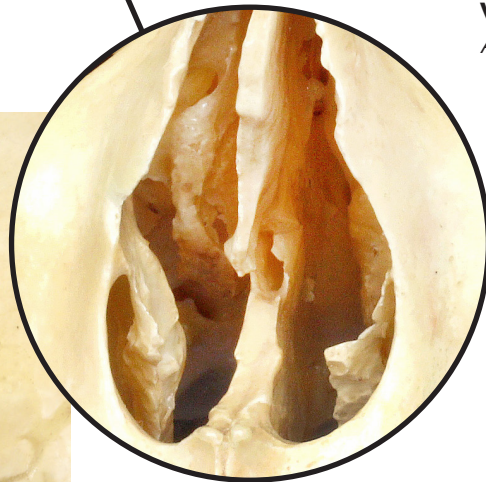


VISTA POSTERIOR DO ETMÓIDE
POSTERIOR VIEW OF ETHMOID BONE

CONCHA NASAL MÉDIA
MIDDLE NASAL CONCHAE



VISTA ANTERIOR
ANTERIOR VIEW



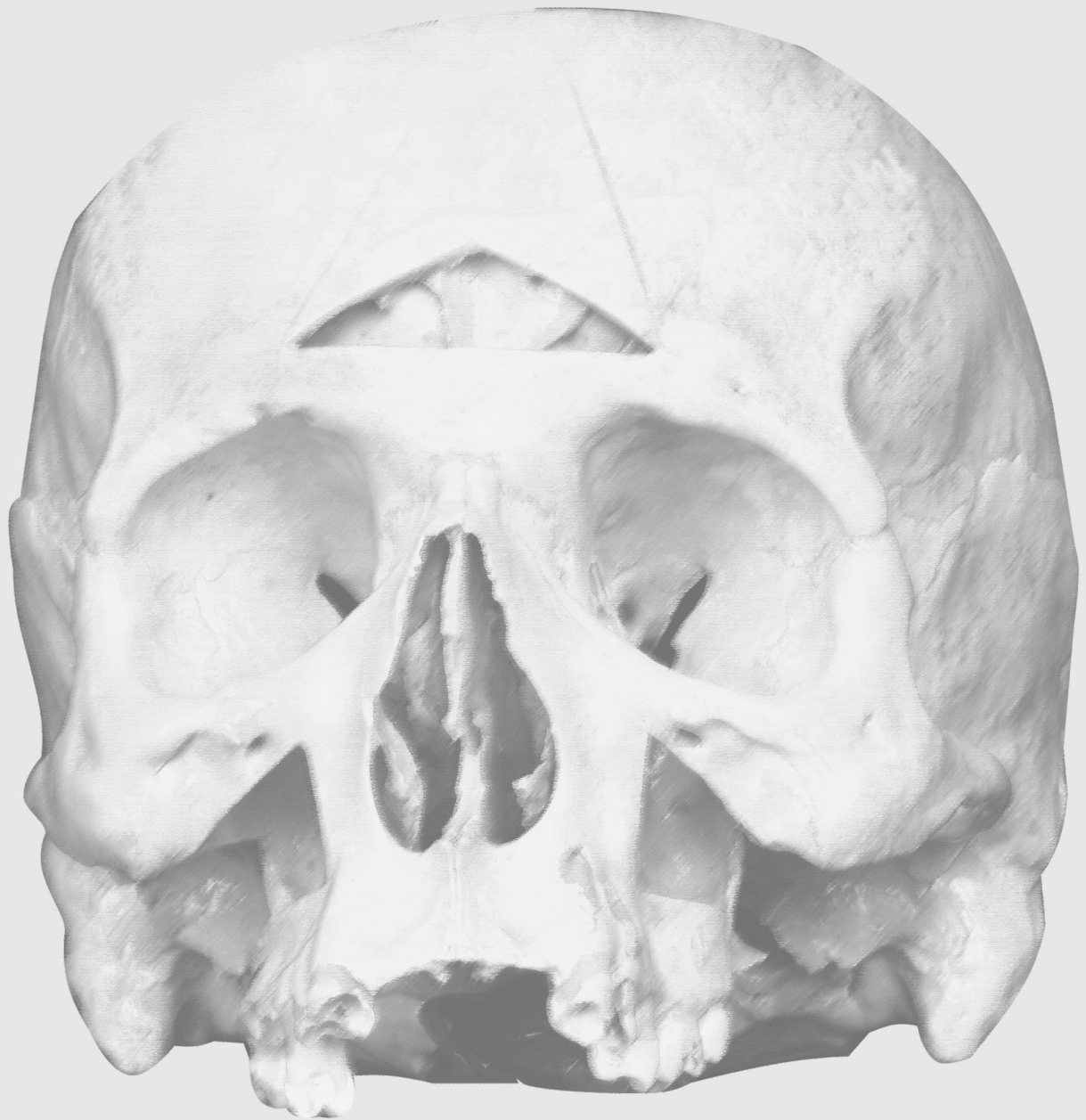CONCHA NASAL SUPERIOR
SUPERIOR NASAL CONCHAE

CONCHA NASAL MÉDIA
MIDDLE NASAL CONCHAE

VISTA MEDIAL - SECÇÃO SAGITAL
MEDIAL VIEW - SAGITTAL SECTION

OSSOS DO VISCEROCRÂNIO

VISCEROCRANIUM BONES



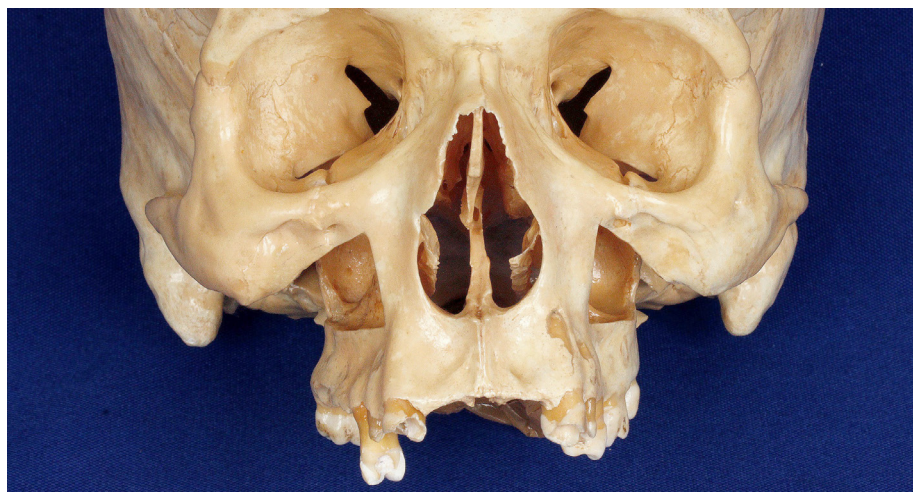OSSOS DO VISCEROCRÂNIO

Viscerocranium bones

▶ Acesse: <https://youtu.be/ry17ijZdlWc>

Os ossos do viscerocrânio compreendem os ossos da face, que formam a parte anterior do crânio, dão forma à face e circundam a boca, nariz, cavidade nasal e a maior parte das órbitas.

Viscerocranium bones comprise facial bones, which are the anterior portion of the skull, besides shaping the face and surrounding the mouth, nose, nasal cavity and most part of orbits.



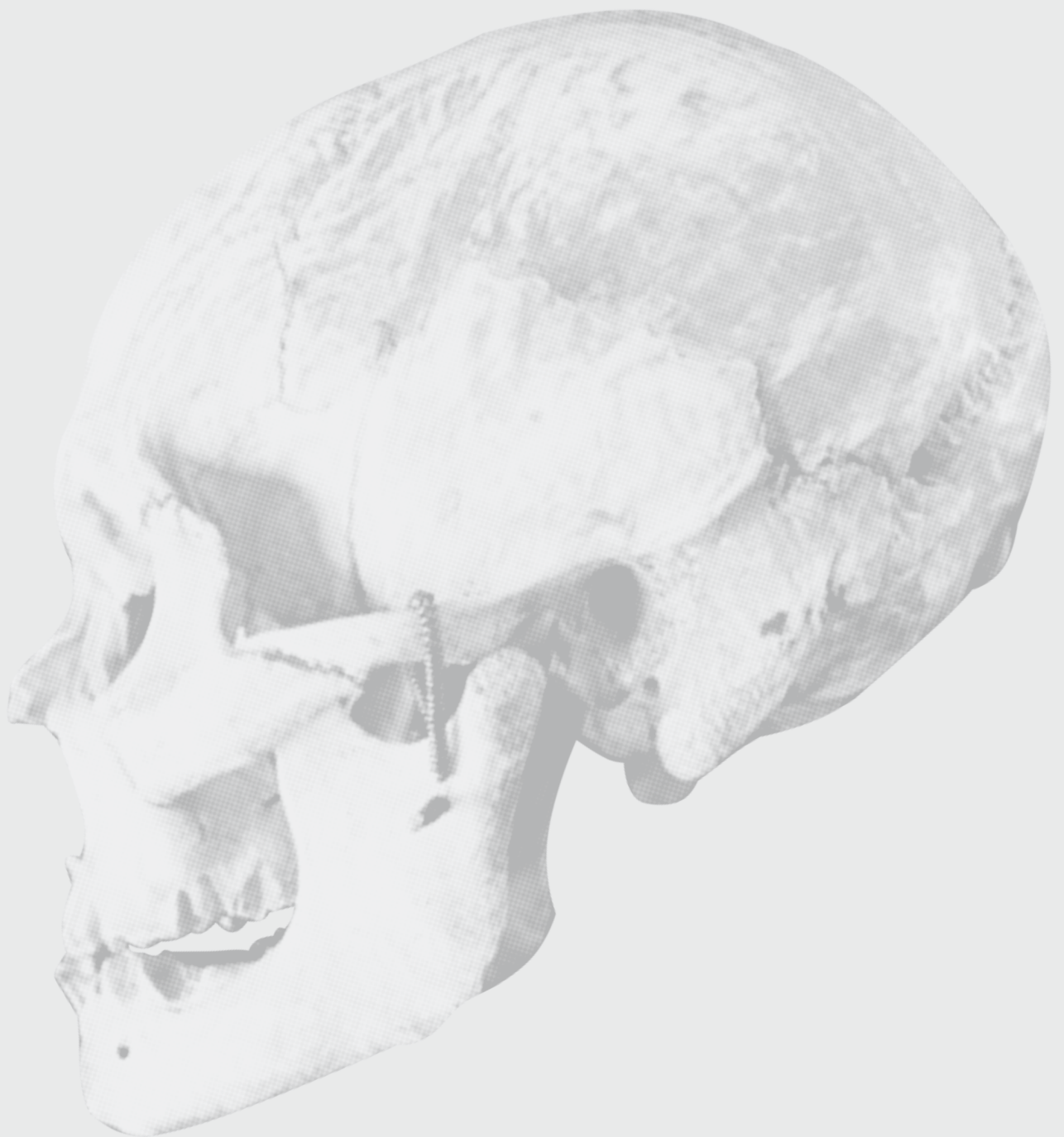VISTA ANTERIOR
ANTERIOR VIEW



VISTA LATERAL
LATERAL VIEW

CONCHAS NASAIS INFERIORES

INFERIOR NASAL CONCHAE



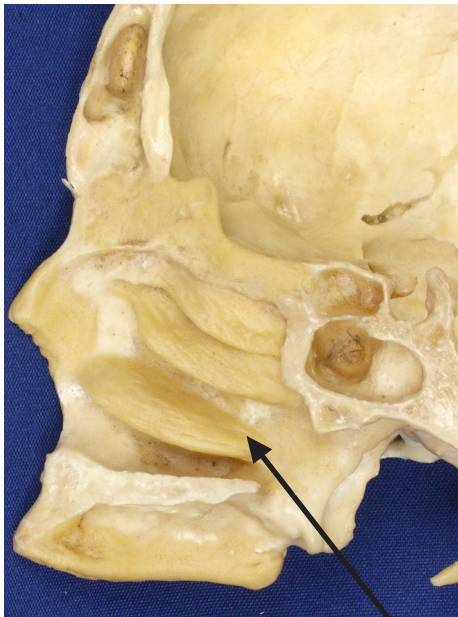
CONCHAS NASAIS INFERIORES

Inferior nasal conchae

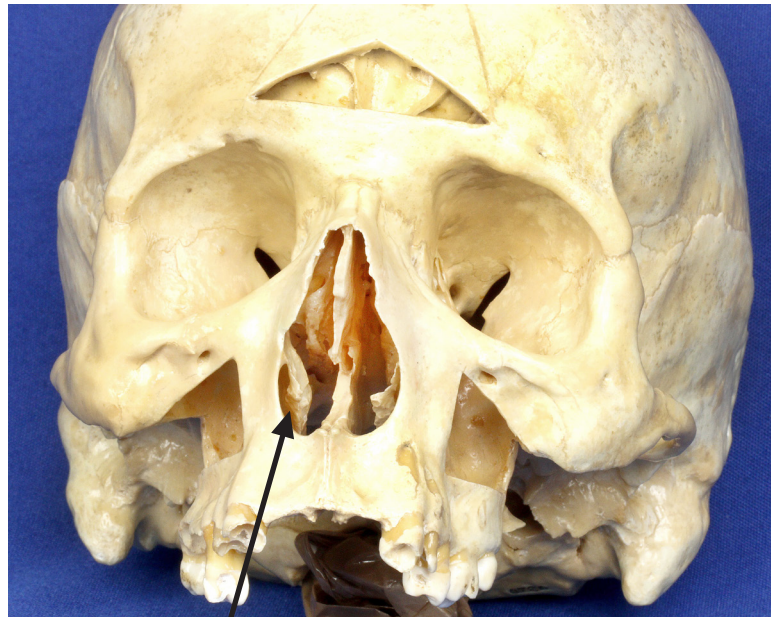
📺 Acesse: <https://youtu.be/z23KXvXI7R4>

As duas conchas nasais inferiores são frágeis ossos em forma de espiral que se projetam horizontalmente e medialmente a partir das paredes laterais da cavidade nasal. Elas se situam imediatamente abaixo das conchas nasais superiores e médias, que são partes do osso etmóide. As conchas nasais inferiores são as maiores dos três pares de conchas nasais e, como as outras duas, também são recobertas por um epitélio mucoso para aquecer, umidificar e filtrar o ar inalado.

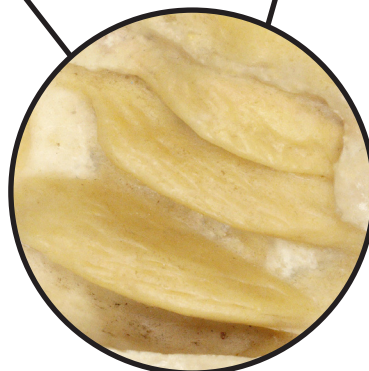
The two lower nasal conchae are fragile spiral-shaped bones that protrude horizontally and medially from the lateral walls of the nasal cavity. They lie just below the superior and middle nasal conchae, which are parts of the ethmoid bone. The inferior nasal conchae are the largest ones among the three pairs of nasal conchae and, like the other ones, they are also covered by a mucous epithelium to heat, humidify and filter the inhaled air.



VISTA MEDIAL
SECÇÃO SAGITAL
MEDIAL VIEW
SAGITTAL SECTION

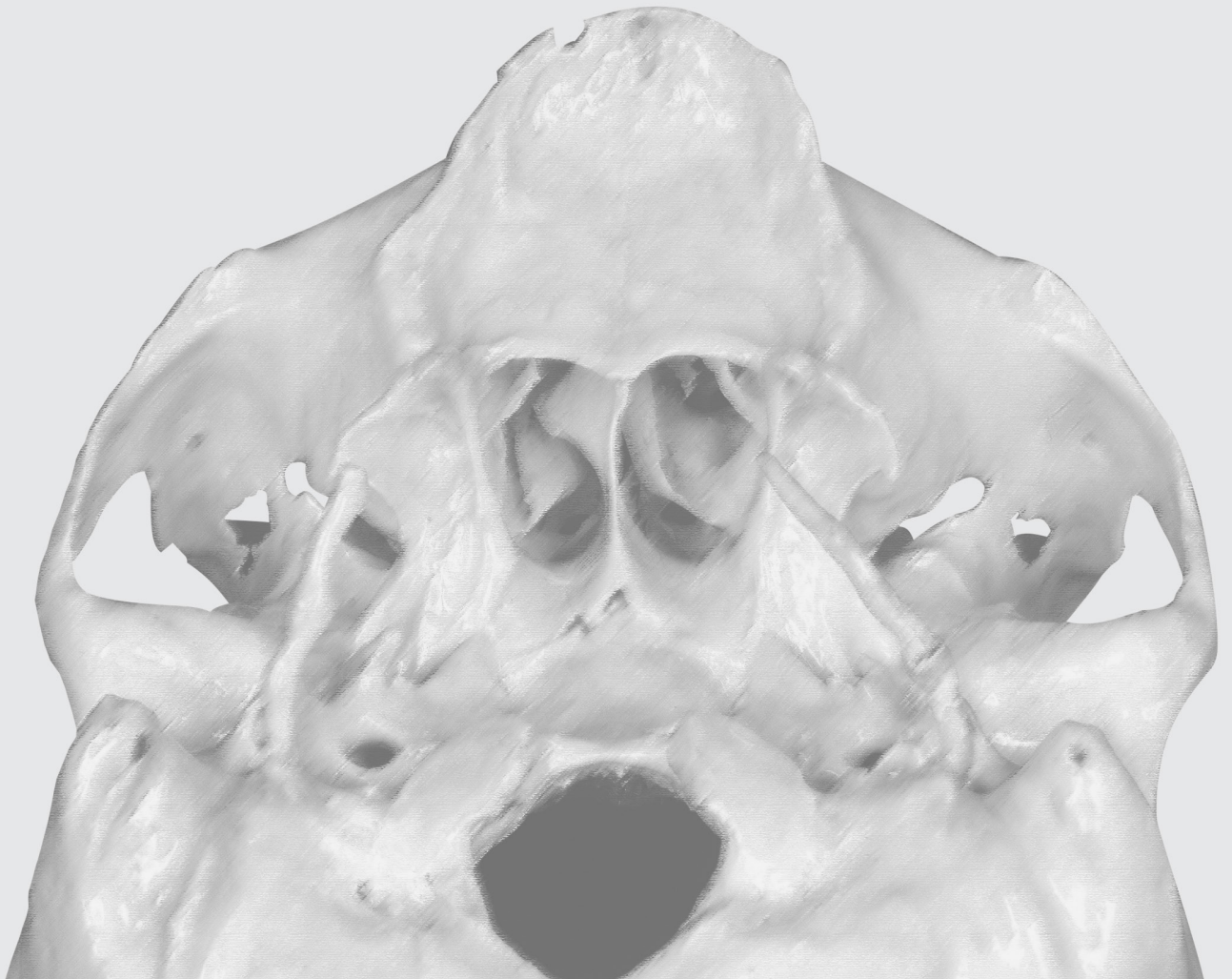


VISTA ANTERIOR
ANTERIOR VIEW



OSSO VÔMER

VOMER BONE



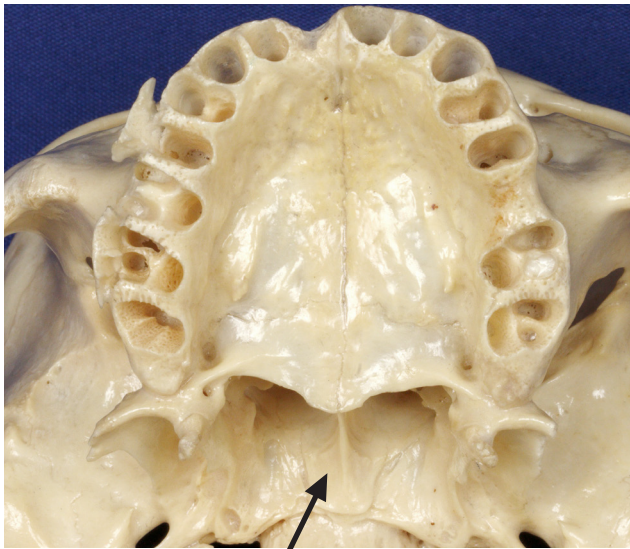
OSSO VÔMER

Vomer bone

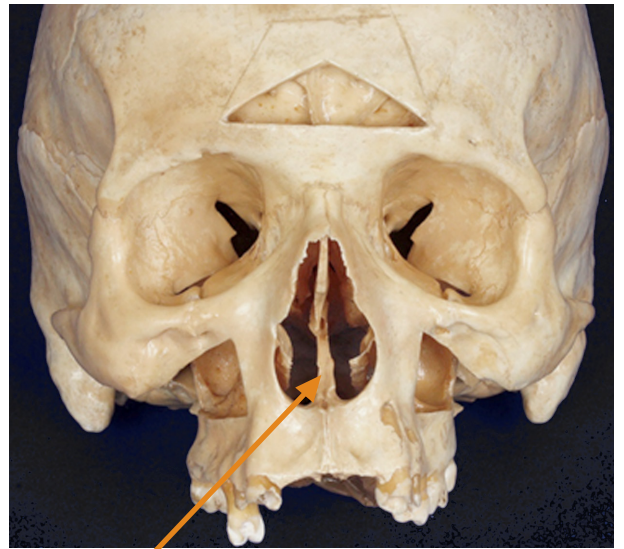
▶ Acesse: <https://youtu.be/J4XY6vkzYho>

O vômer é um osso fino e plano que forma o septo nasal ósseo, junto com a lâmina perpendicular do osso etmóide. O septo nasal ósseo sustenta a cartilagem do septo nasal que forma a maior parte da porção anterior do septo nasal.

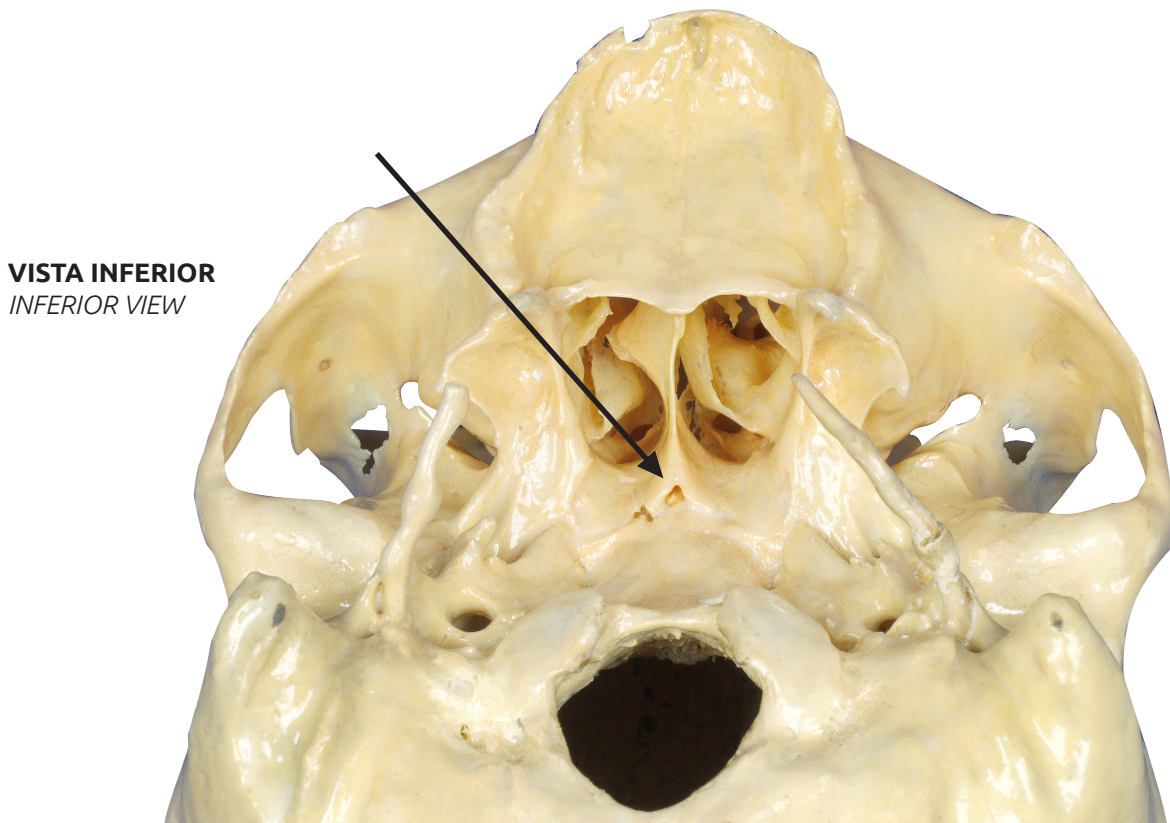
The vomer bone is a thin flat bone that forms the body nasal septum, along with the perpendicular blade of the ethmoid bone. The bony nasal septum supports the cartilage of the nasal septum, which forms most of its anterior portion.



VISTA INFERIOR
INFERIOR VIEW



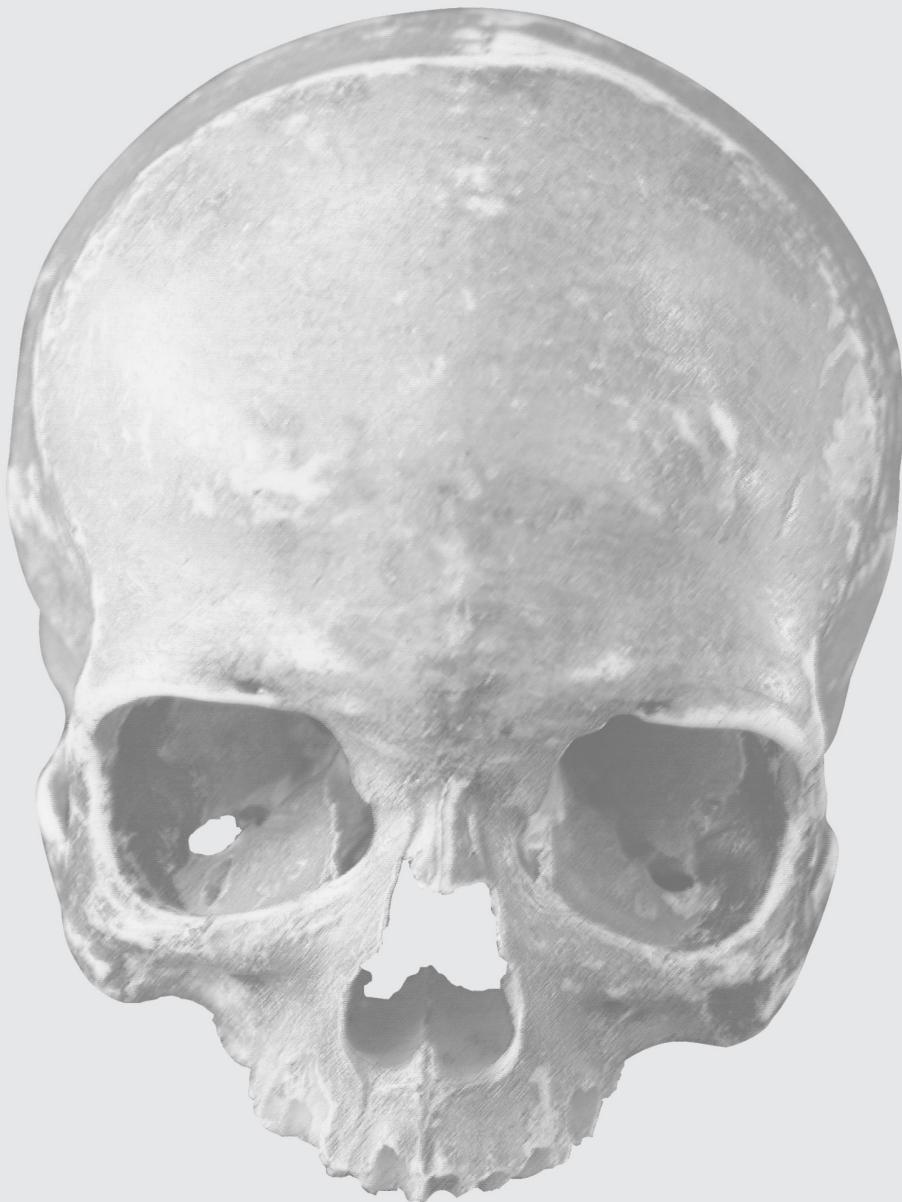
VISTA ANTERIOR
ANTERIOR VIEW



VISTA INFERIOR
INFERIOR VIEW

OSSOS NASAIS

NASAL BONES



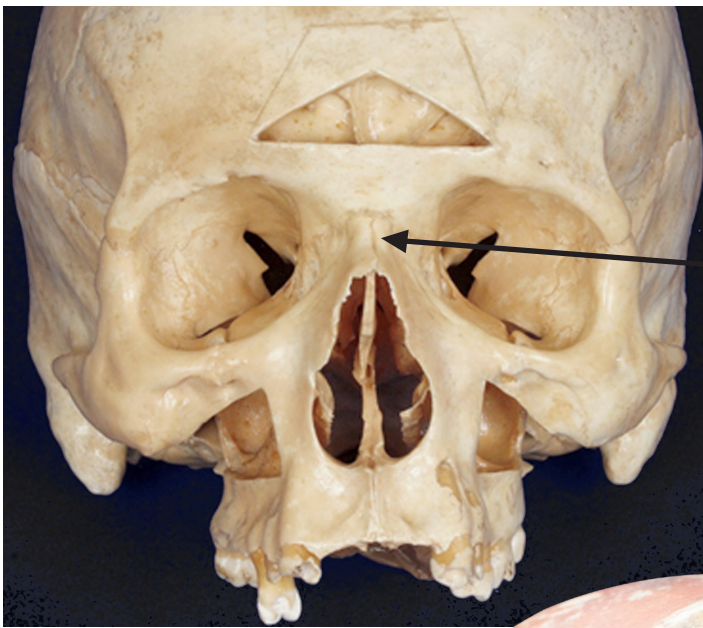
OSSOS NASAIS

Nasal bones

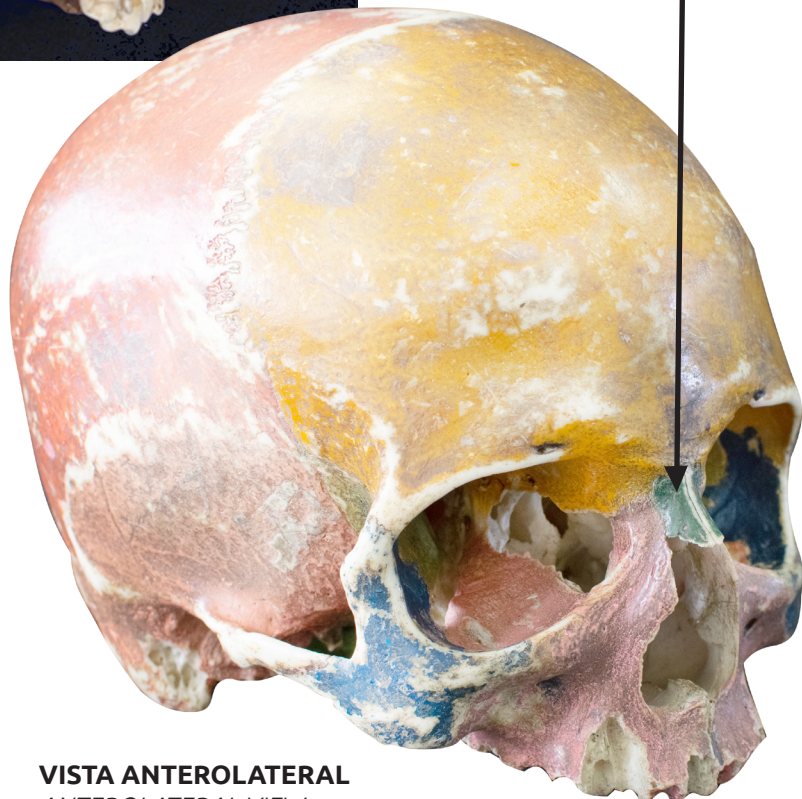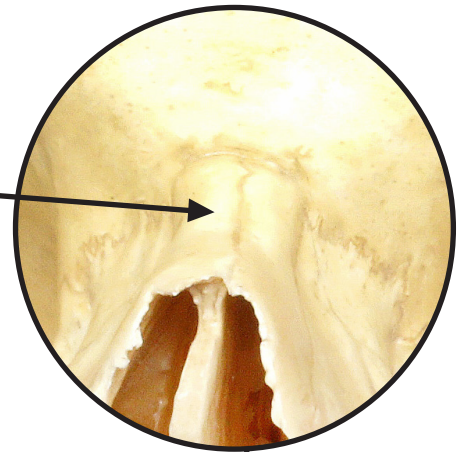
📺 Acesse: <https://youtu.be/Fn-dhbcifPQ>

Os pequenos e retangulares ossos nasais unem-se na linha mediana para formar a raiz e o dorso do nariz. Os ossos nasais sustentam as cartilagens que formam o arcabouço do nariz.

The small rectangular nasal bones get together at the midline to form the root and the back of the nose. The nasal bones support the cartilages that form the nose frame.



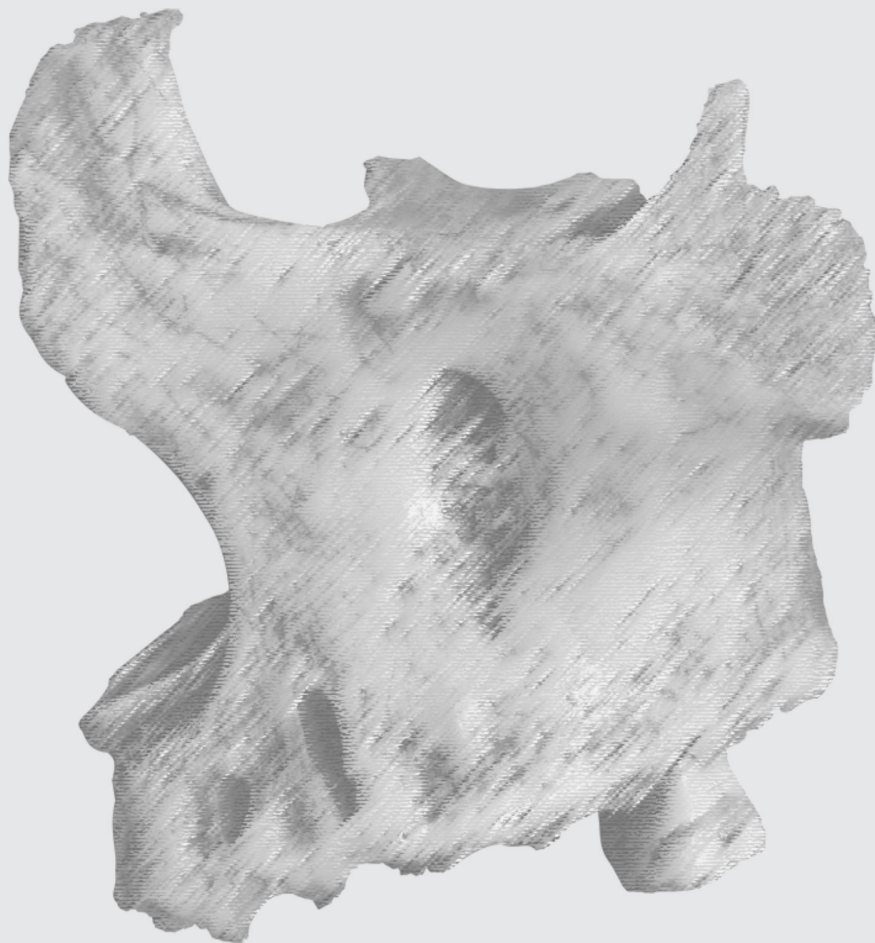
VISTA ANTERIOR
ANTERIOR VIEW



VISTA ANTEROLATERAL
ANTEROLATERAL VIEW

OSSOS MAXILAS

MAXILLARY BONES



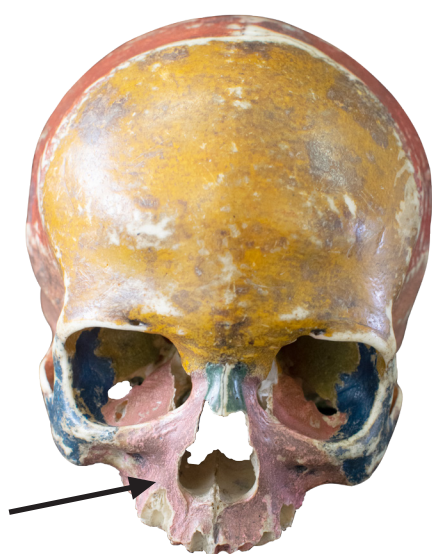OSSOS MAXILAS

Maxillary bones

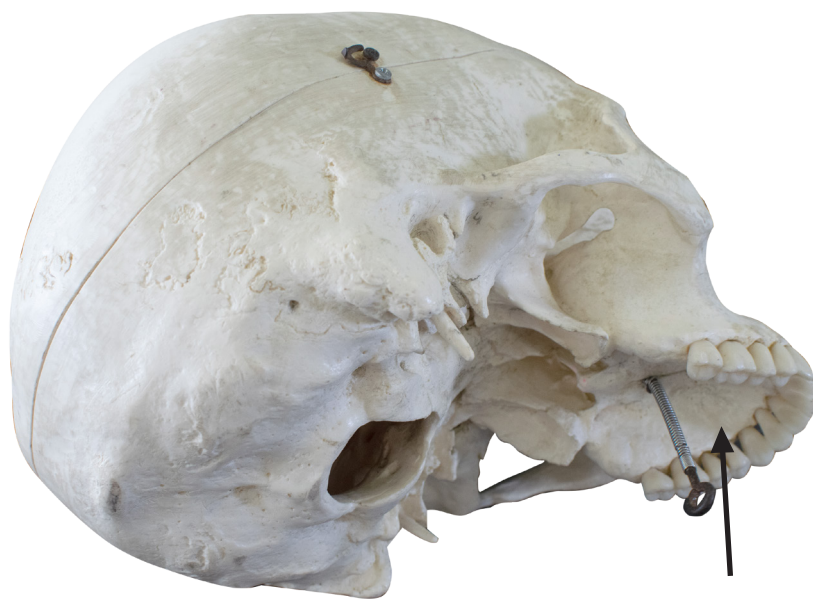▶ Acesse: <https://youtu.be/YB4C1OdJ9lQ>

As duas maxilas se unem na linha mediana para formar as paredes laterais da cavidade nasal, a parede medial e o assoalho da órbita, bem como o arco dental que sustenta os dentes superiores

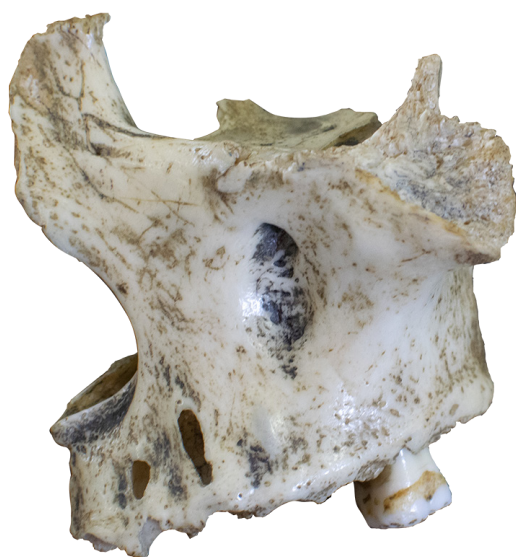The maxillary bones are joined in the midline to form lateral walls of nasal cavity, the orbit's medial wall and floor, as well as the dental arch that supports the upper teeth.



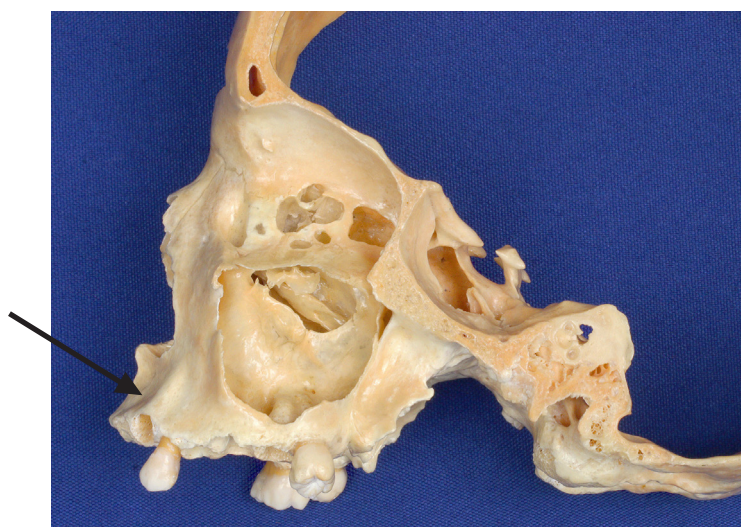
VISTA ANTERIOR
ANTERIOR VIEW



VISTA POSTEROINFERIOR
POSTEROINFERIOR VIEW



OSSO MAXILA ESQUERDO
VISTA ANTEROLATERAL
LEFT MAXILLA – ANTEROLATERAL VIEW



VISTA LATERAL – SECÇÃO SAGITAL
LATERAL VIEW – SAGITTAL SECTION

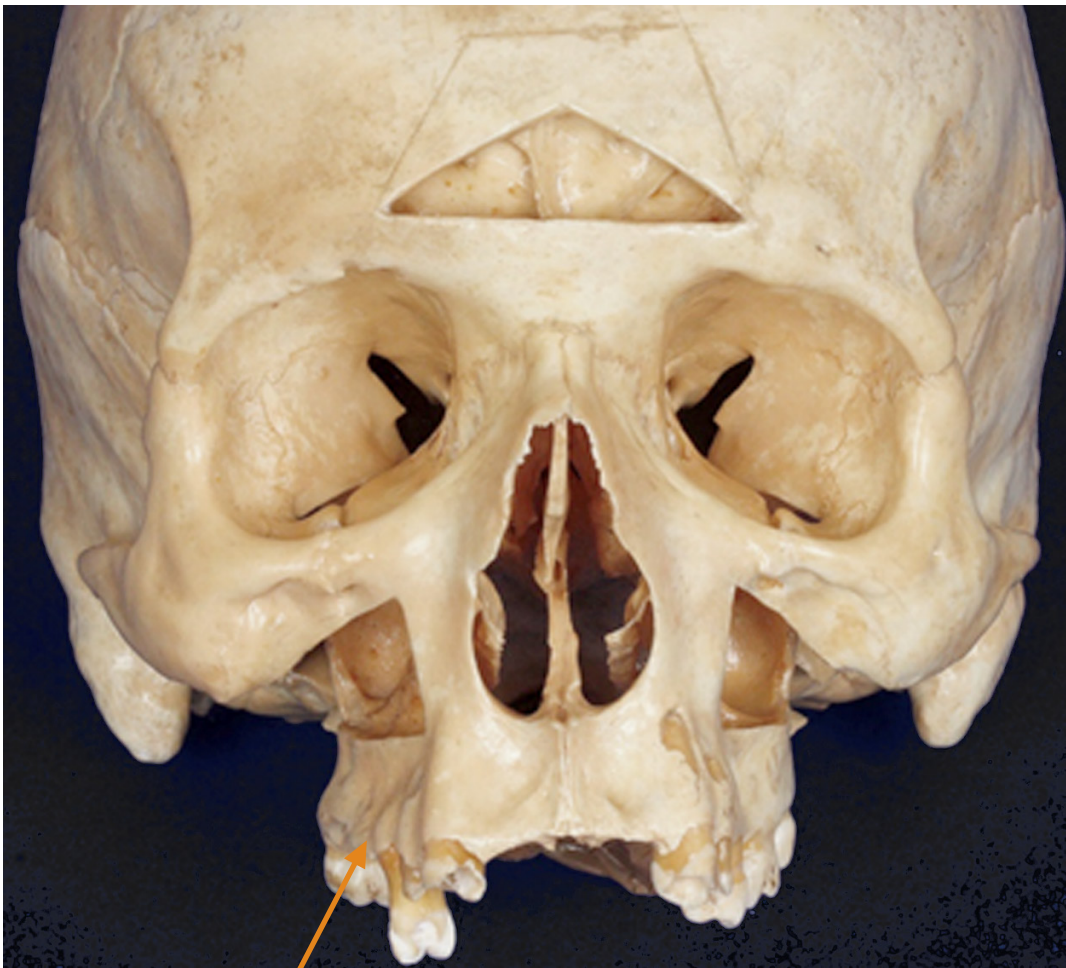PROCESSO ALVEOLAR

Alveolar process

📺 Acesse: https://youtu.be/4pBw_CZ44Q4

Dentes incisivos, caninos, pré-molares e molares se articulam nos alvéolos dentais, no interior do processo alveolar da maxila.

Incisor teeth, canines, premolars and molars articulate with maxillary bones via dental alveoli, within the alveolar process of the maxillary.



VISTA ANTERIOR
ANTERIOR VIEW

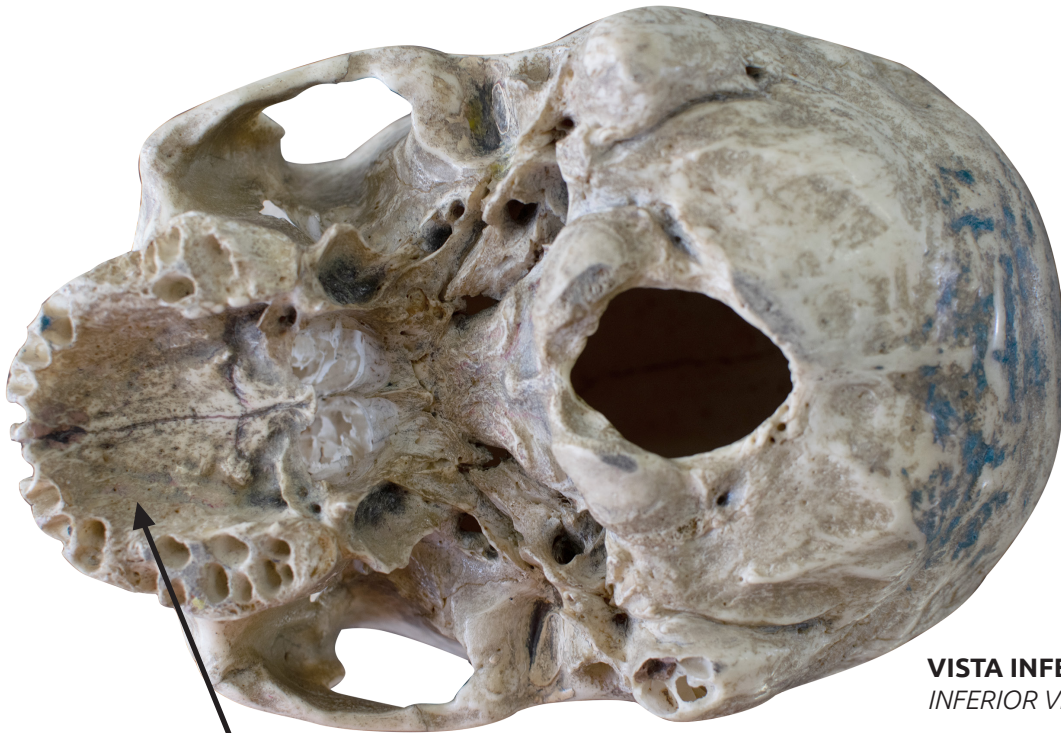PROCESSO PALATINO

Palatine process

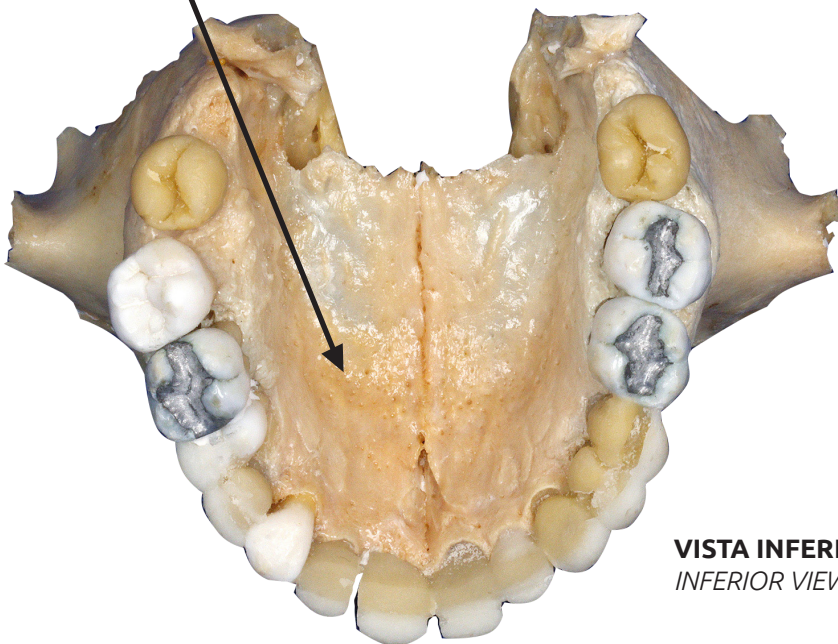
▶ Acesse: <https://youtu.be/kjAW-FFM-gl>

O processo palatino, uma lâmina horizontal da maxila, forma a maior parte do palato duro (teto da boca).

The palatine process, a horizontal blade of the maxilla, forms most part of the hard palate (roof of the mouth).



VISTA INFERIOR
INFERIOR VIEW



VISTA INFERIOR
INFERIOR VIEW

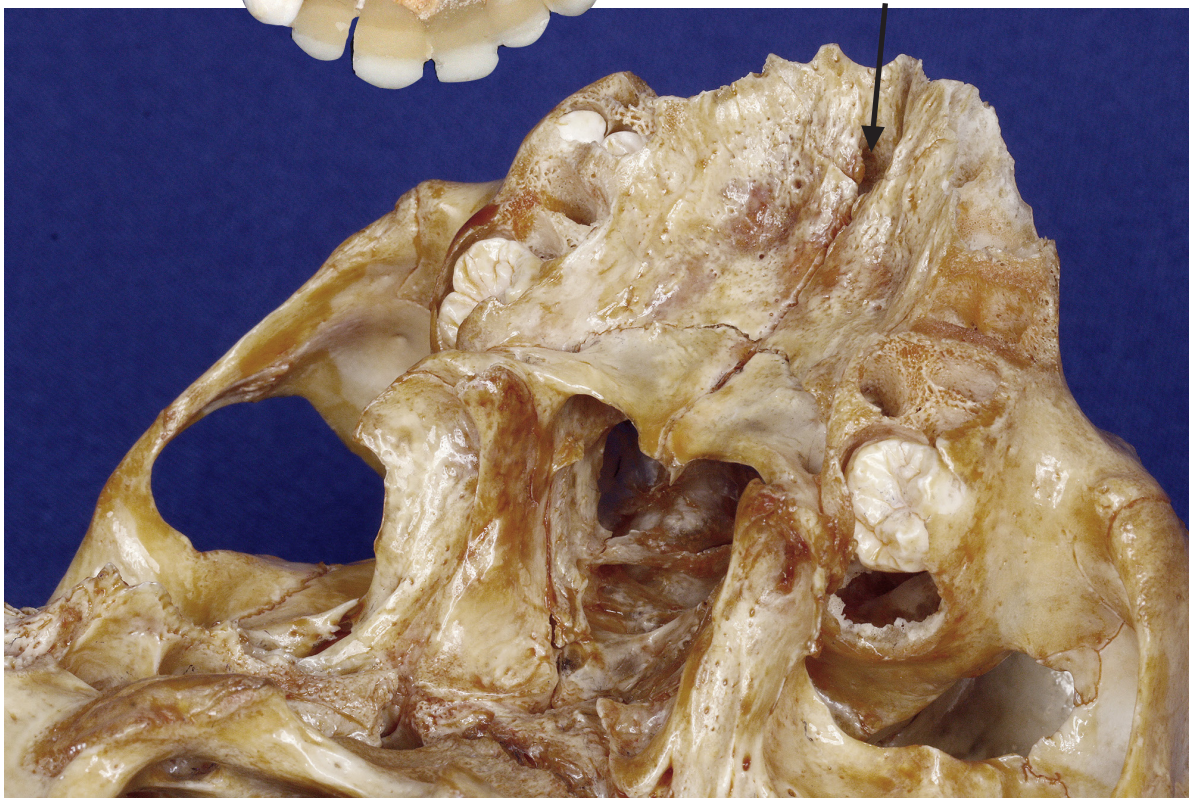
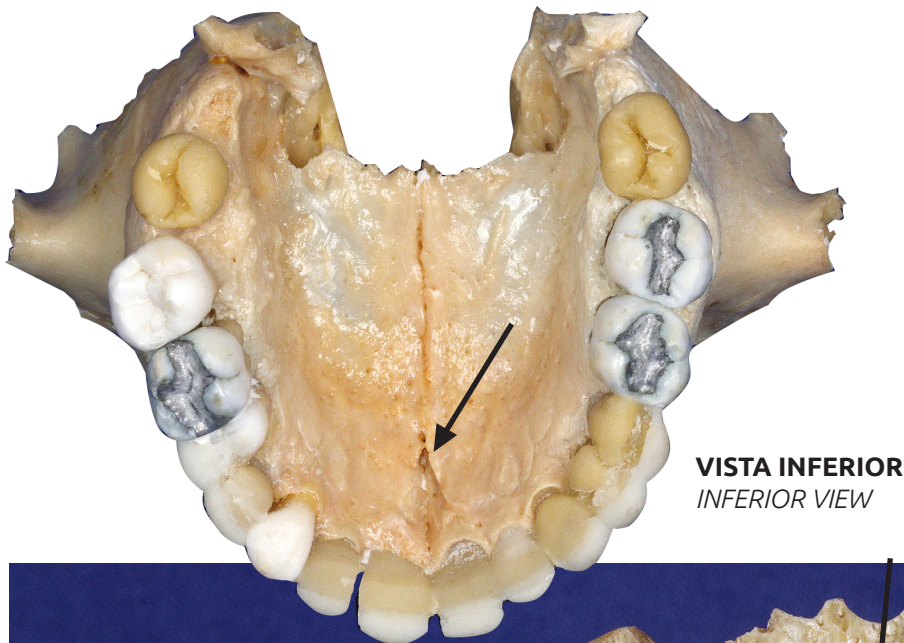
FOSSA INCISIVA

Incisive foramen

🎥 Acesse: <https://youtu.be/YVCyrOzTajo>

A fossa incisiva está localizada na região anterior do palato duro, imediatamente posterior aos dentes incisivos, dando passagem ao nervo nasopalatino e ramos dos vasos palatinos descendentes.

The incisive foramen is located in the anterior region of the hard palate, immediately posterior to the incisor teeth, giving way to the nasopalatine nerve and branches of the descending palatine vessels.



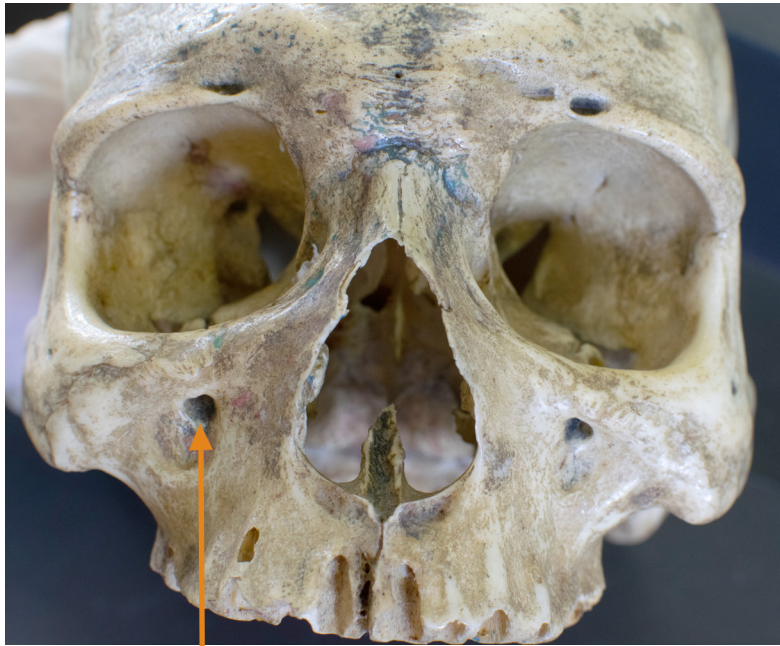FORAME INFRAORBITAL

Infraorbital foramen

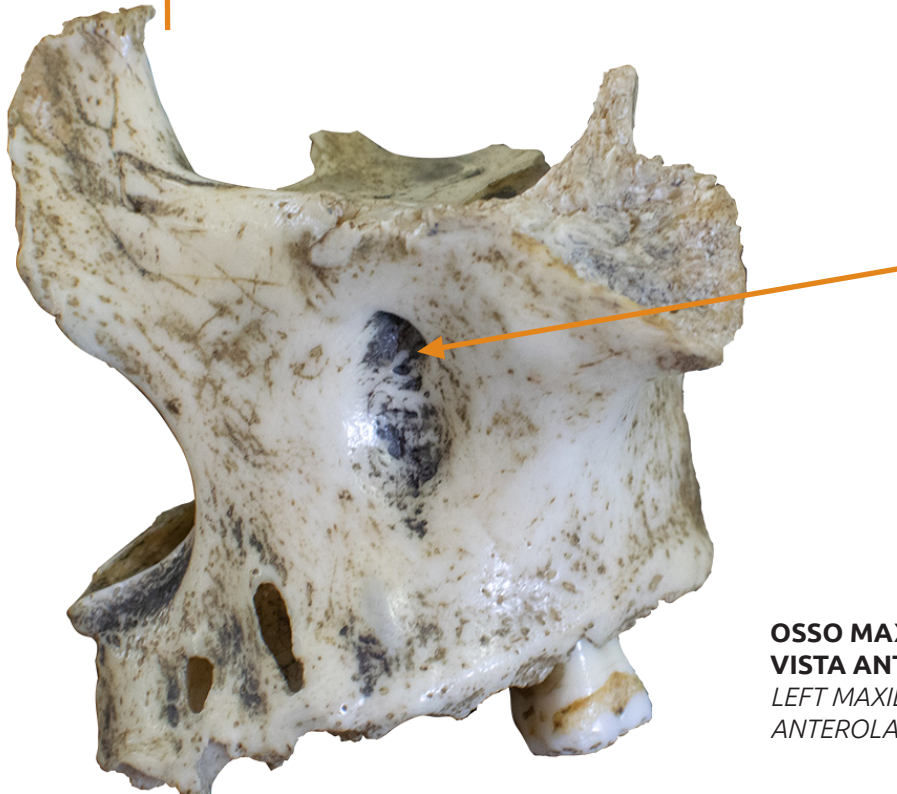
📺 Acesse: <https://youtu.be/eeTHOKAzMn8>

Um forame infraorbital localiza-se abaixo de cada órbita e serve como passagem para o nervo e vasos Infraorbitais.

An infraorbital foramen is located below each orbit and serves as a gateway to the infraorbital nerve and vessels.



VISTA ANTERIOR
ANTERIOR VIEW



OSSO MAXILA ESQUERDO
VISTA ANTEROLATERAL
LEFT MAXILLA
ANTEROLATERAL VIEW

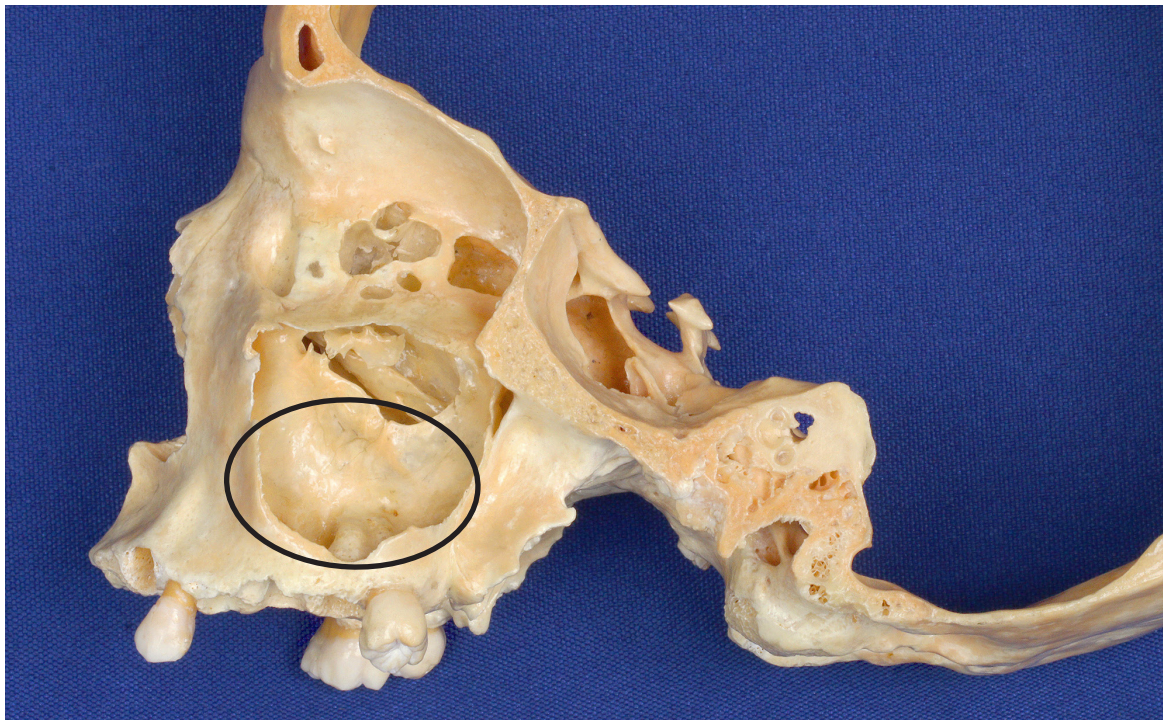
SEIO MAXILAR

Maxillary sinus

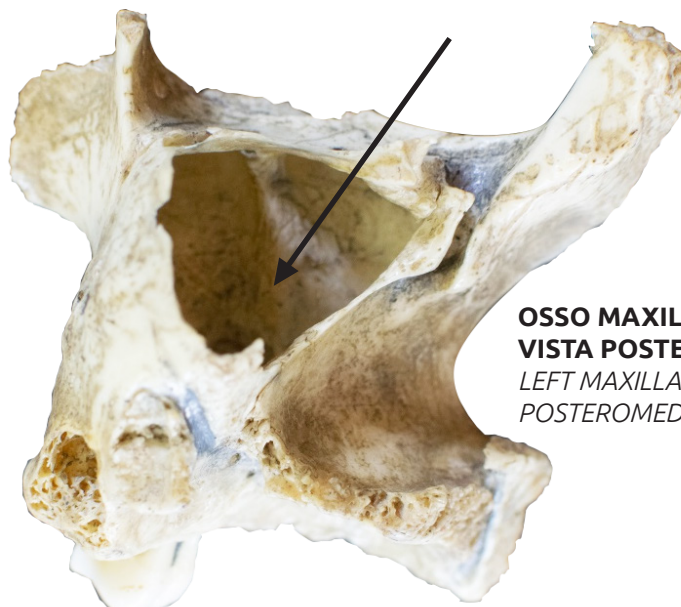
👉 Acesse: <https://youtu.be/kQdhVKwD1D8>

O osso maxila também contém o seio maxilar, cavidade que contém ar e está em comunicação com a cavidade nasal. Ele reduz o peso do crânio e também funciona como câmara de ressonância para produção da voz.

The maxillary bone also contains the maxillary sinus, a cavity that contains air and communicates with the nasal cavity. It reduces the weight of the skull and also functions as a resonance chamber for voice production



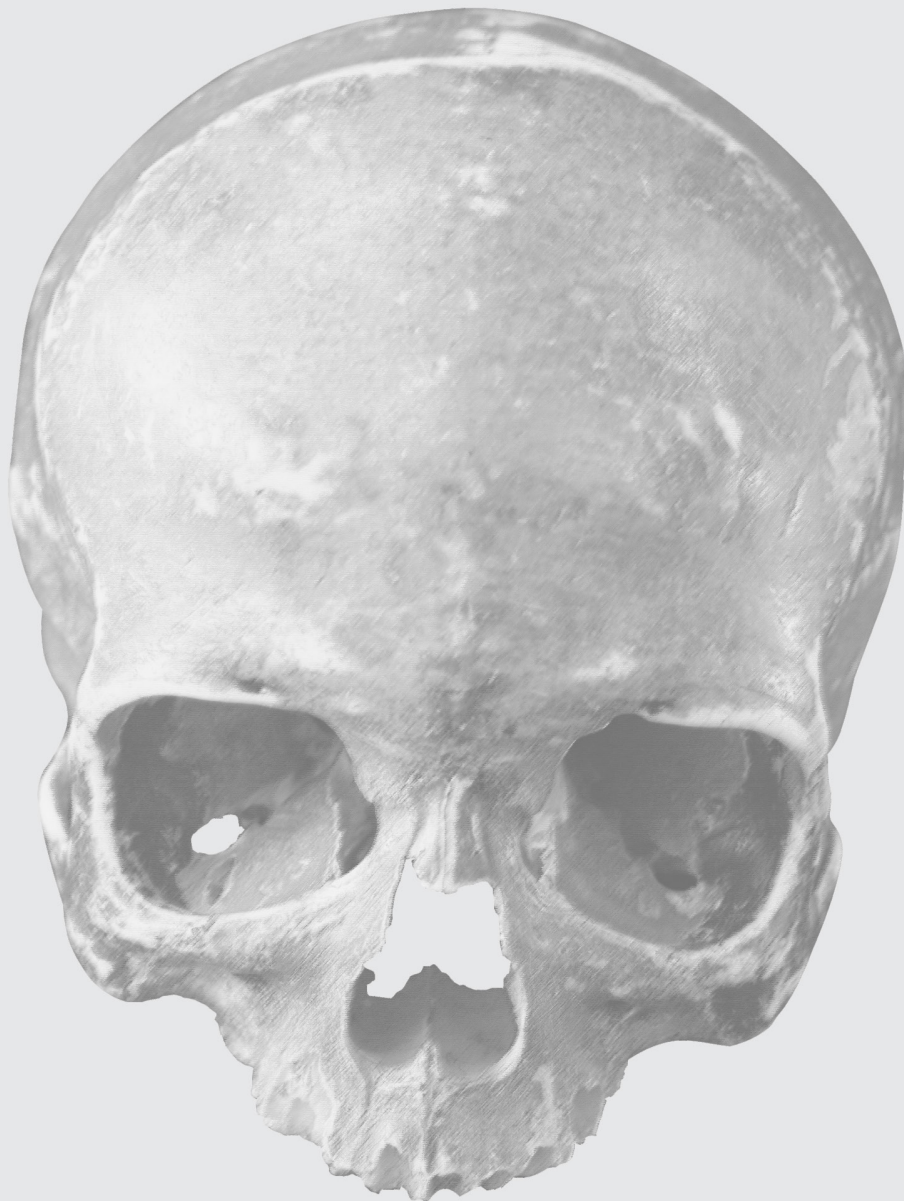
**SECÇÃO SAGITAL
VISTA LATERAL**
SAGITTAL SECTION
LATERAL VIEW



**OSSO MAXILA ESQUERDO
VISTA POSTEROMEDIAL**
LEFT MAXILLA
POSTEROMEDIAL VIEW

FISSURA ORBITAL INFERIOR

INFERIOR ORBITAL FISSURE



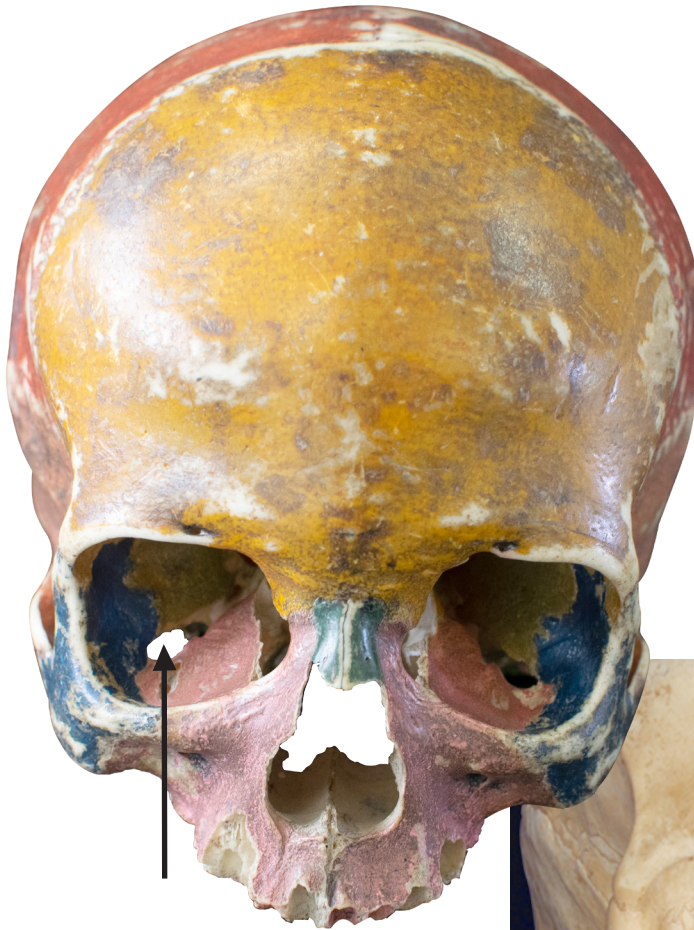FISSURA ORBITAL INFERIOR

Inferior orbital fissure

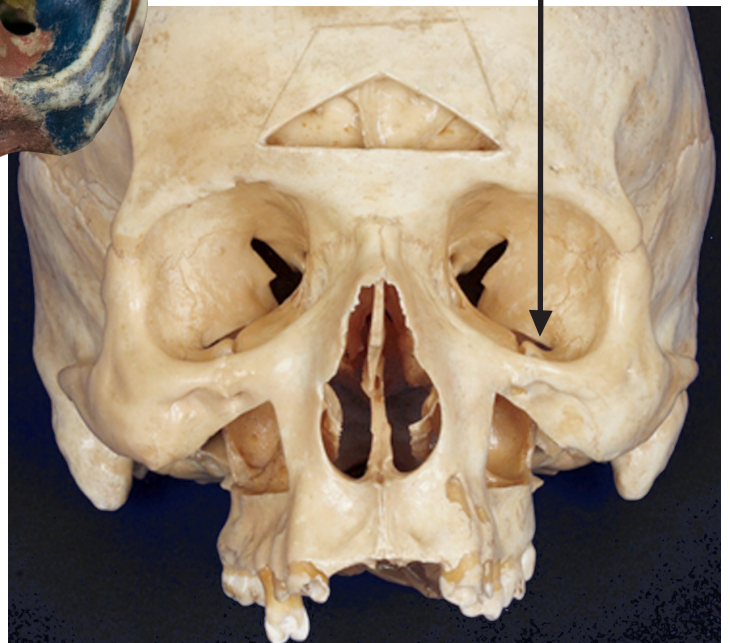📺 Acesse: <https://youtu.be/8TspzVqFwPA>

A abertura final na maxila é a fissura orbital inferior, um espaço entre os ossos maxila e asa maior do esfenóide. A fissura orbital inferior permite a passagem de ramos do nervo maxilar, ramos do gânglio pterigopalatino e vasos sanguíneos infra-orbitais.

The final opening in the maxilla is the inferior orbital fissure, a space between the maxillary bone and the greater wing of the sphenoid bone. The inferior orbital fissure allows the passage of maxillary nerve branches, pterygopalatine ganglion branches of the pterygopalatine ganglion and infraorbital blood vessels.



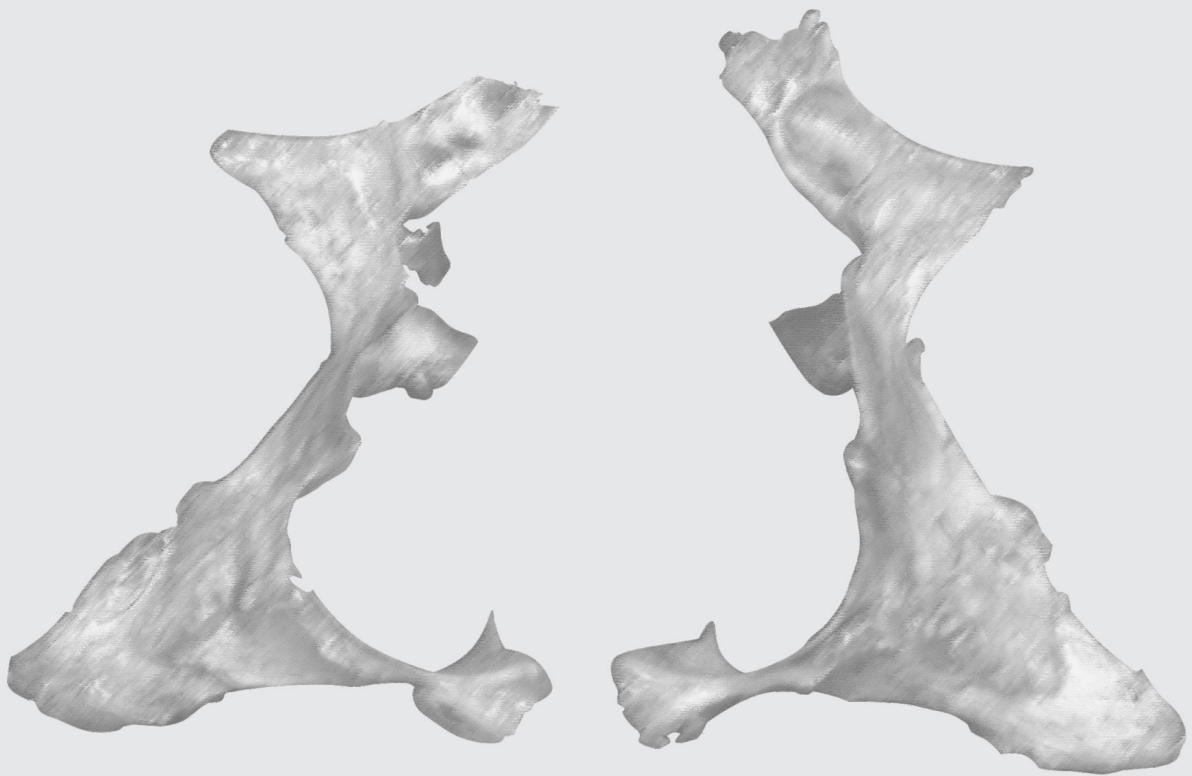
VISTA ANTERIOR
ANTERIOR VIEW



VISTA ANTERIOR
ANTERIOR VIEW

OSSOS PALATINOS

PALATINE BONES



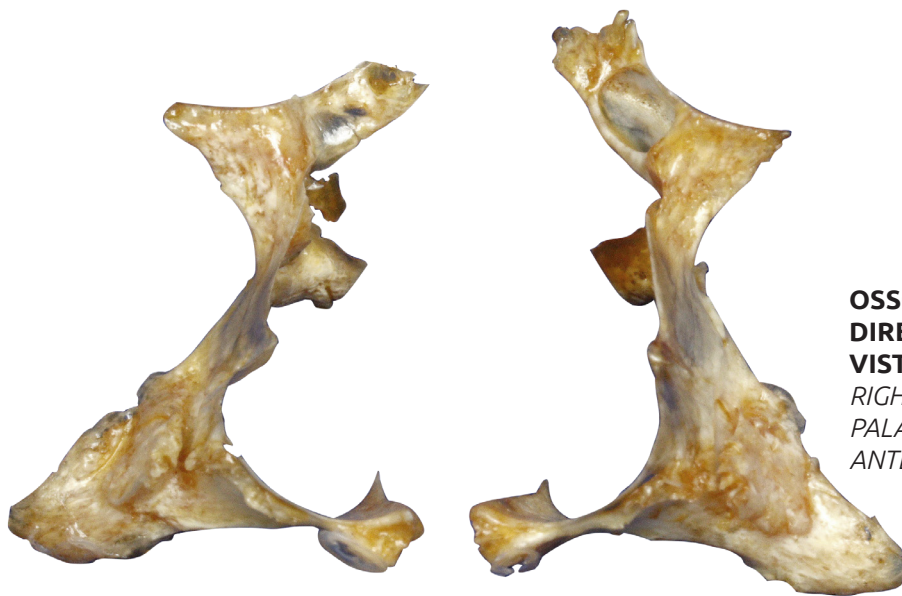OSSOS PALATINOS

Palatine bones

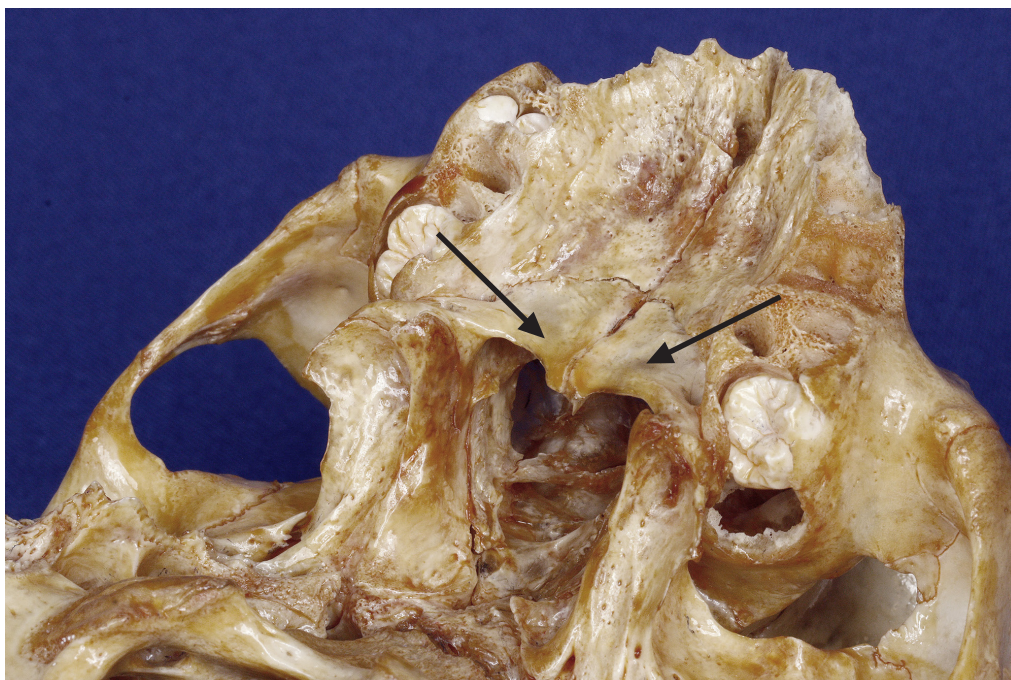
📺 Acesse: <https://youtu.be/WDmYrOANFHw>

Os dois ossos palatinos, em forma de "L", constituem a parte mais posterior do palato duro (teto da boca), as paredes laterais da cavidade nasal e a parede inferior da órbita (assoalho da órbita)

The two L-shaped palatine bones constitute most of the hard palate's posterior portion (roof of the mouth), the lateral walls of the nasal cavity and the inferior wall of the orbit (orbital floor)



**OSSOS PALATINOS
DIREITO E ESQUERDO
VISTA ANTERIOR**
*RIGHT AND LEFT
PALATINE BONES
ANTERIOR VIEW*



VISTA POSTEROINFERIOR
POSTEROINFERIOR VIEW

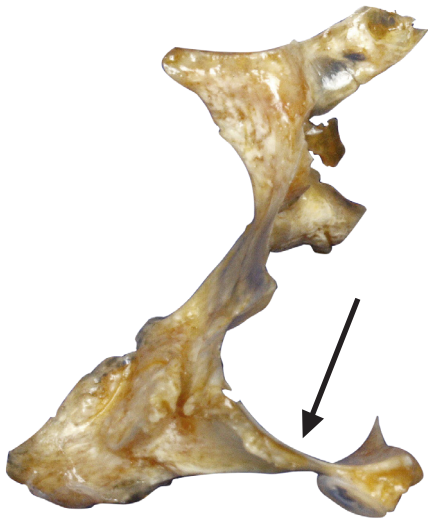LÂMINA HORIZONTAL

Horizontal plate

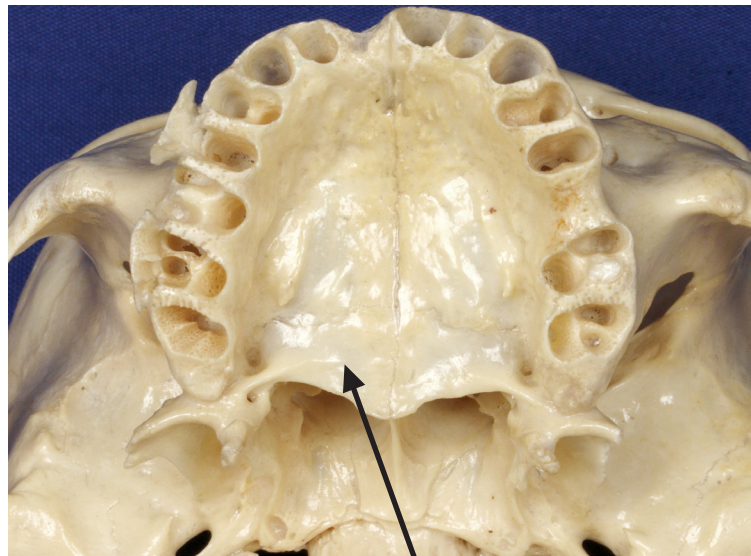
📺 Acesse: <https://youtu.be/QOnVBlw3m7U>

A duas lâminas horizontais dos ossos palatinos formam o terço posterior do palato duro

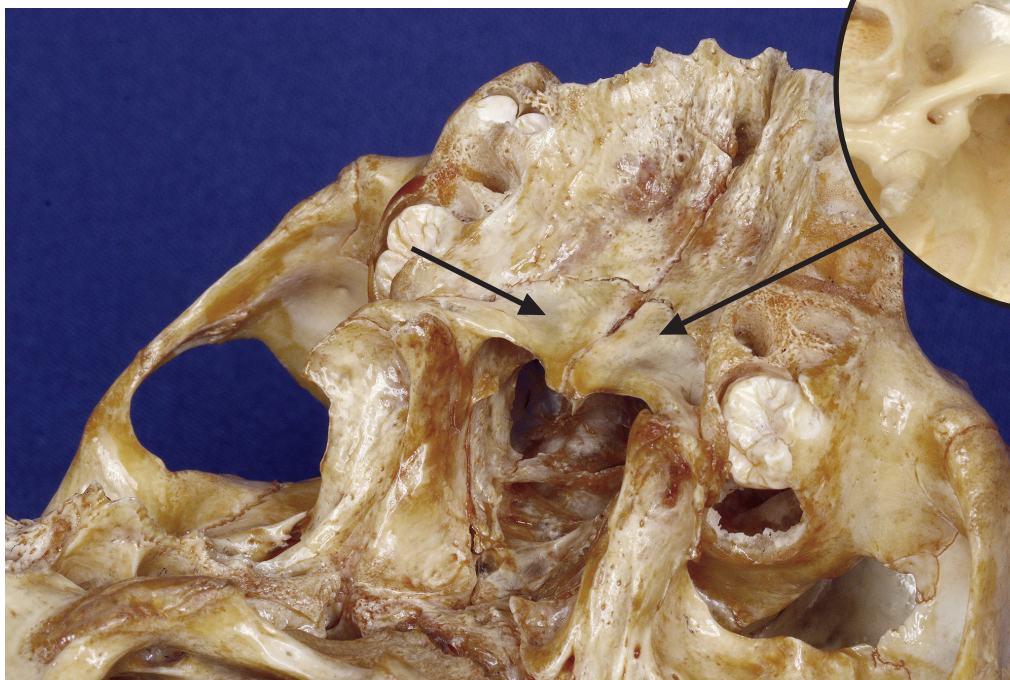
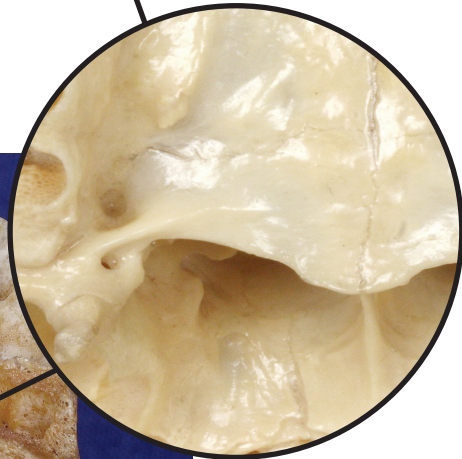
The two horizontal plates of palatine bones form the posterior third of the hard palate.



OSSO PALATINO DIREITO
VISTA ANTERIOR
RIGHT PALATINE BONE
ANTERIOR VIEW



VISTA INFERIOR
INFERIOR VIEW



VISTA POSTEROINFERIOR
POSTEROINFERIOR VIEW

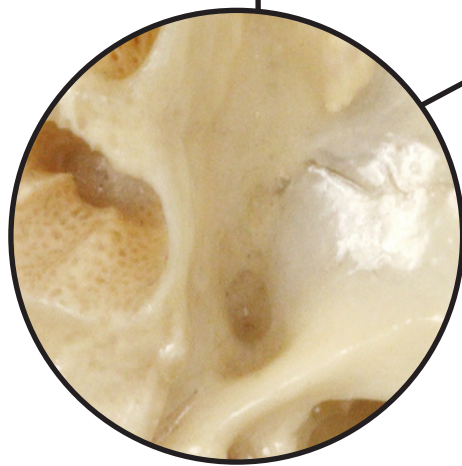
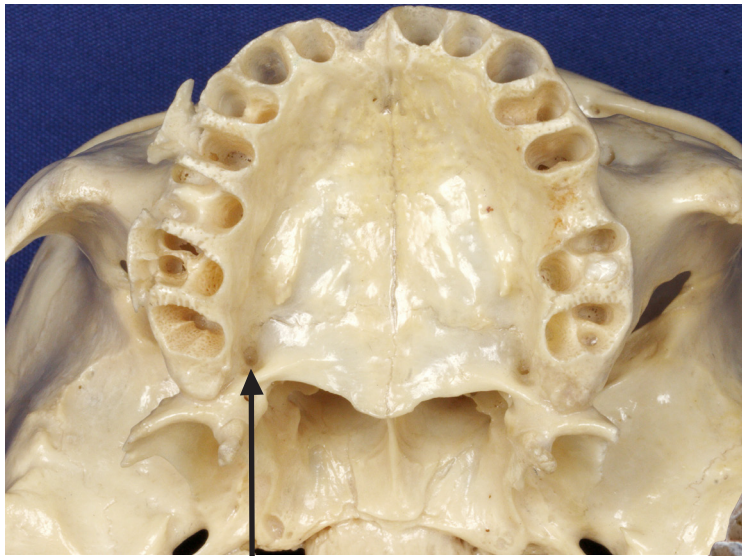
FORAME PALATINO MAIOR

Major palatine foramina

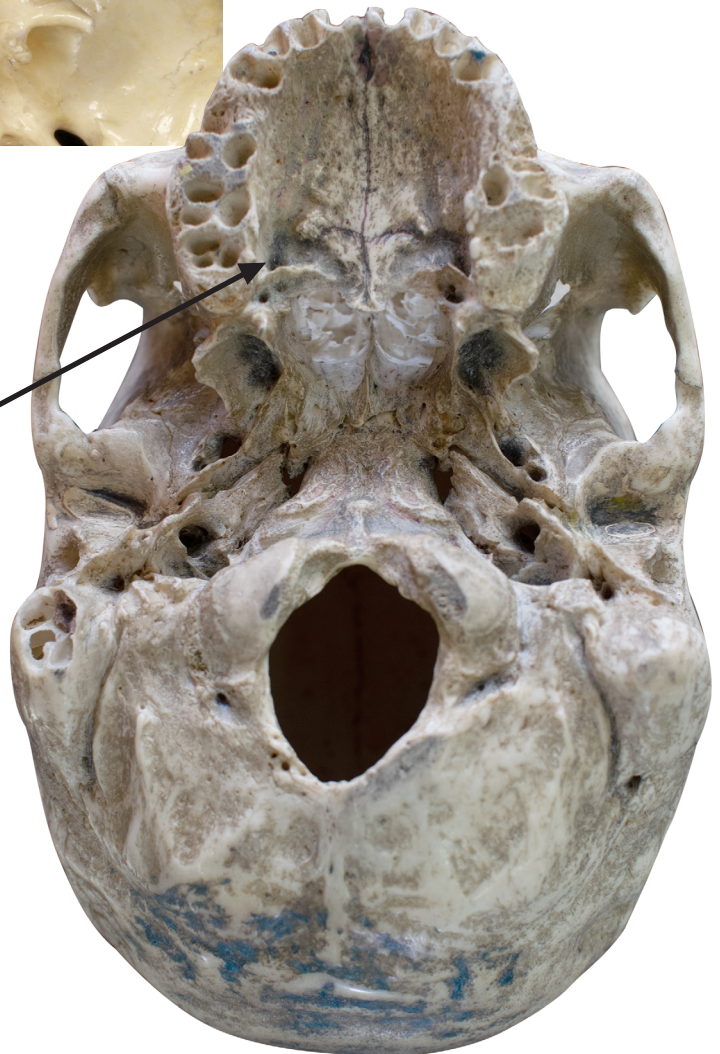▶ Acesse: https://youtu.be/CPsIKpG_Vh4

Na parte mais posterior do palato duro estão os forames palatinos maior e menor, que dão passagem aos nervos e vasos palatinos

At the most posterior part of the hard palate we may visualize the major and minor palatine foramina, which give way to the palatine nerves and vessels.



VISTA INFERIOR
INFERIOR VIEW



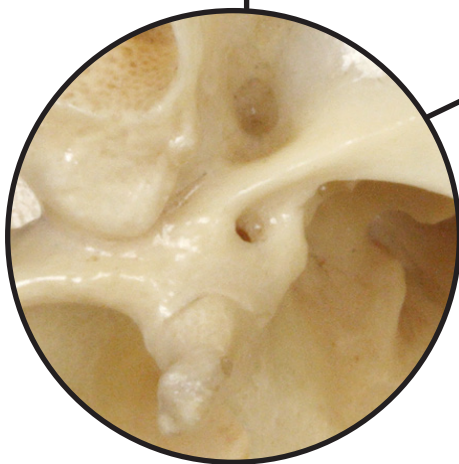
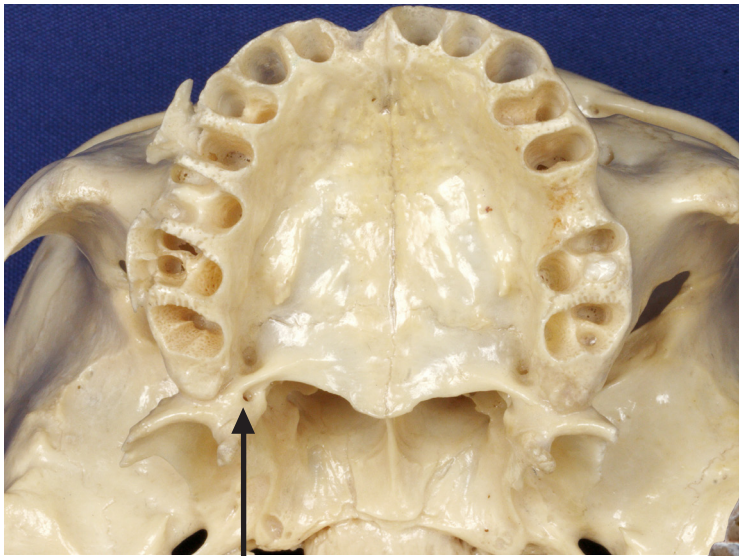
FORAME PALATINO MENOR

Minor palatine foramina

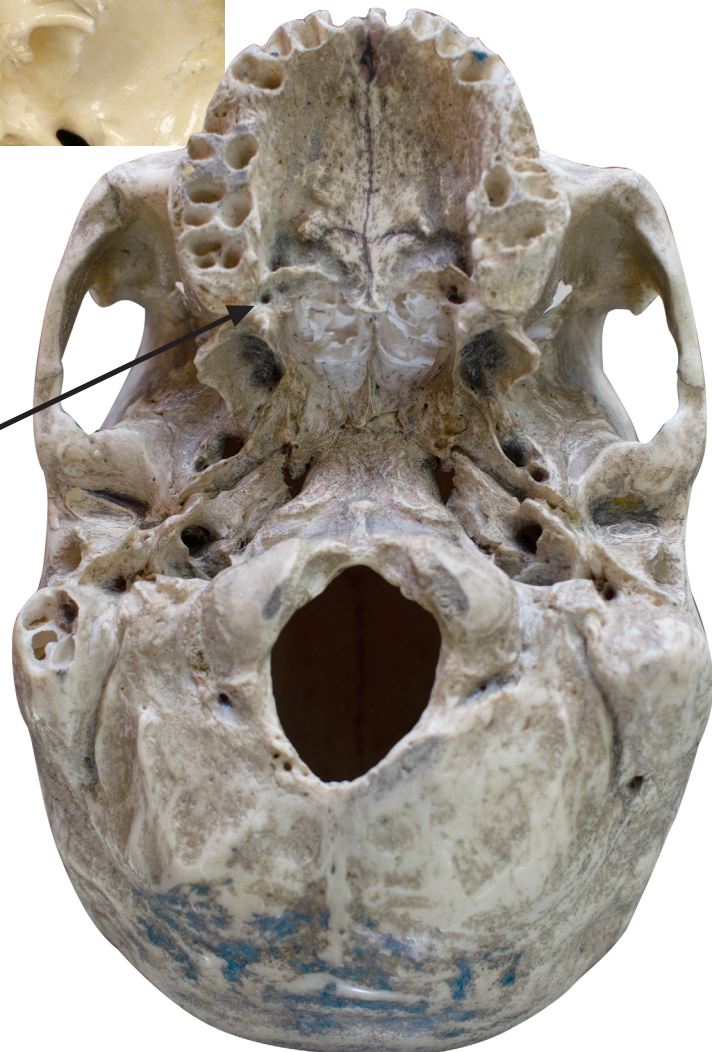📺 Acesse: <https://youtu.be/agIs3FVrkJY>

Na parte mais posterior do palato duro estão os forames palatinos maior e menor, que dão passagem aos nervos e vasos palatinos.

At the most posterior part of the hard palate we may visualize the major and minor palatine foramina, which give way to the palatine nerves and vessels.



VISTA INFERIOR
INFERIOR VIEW



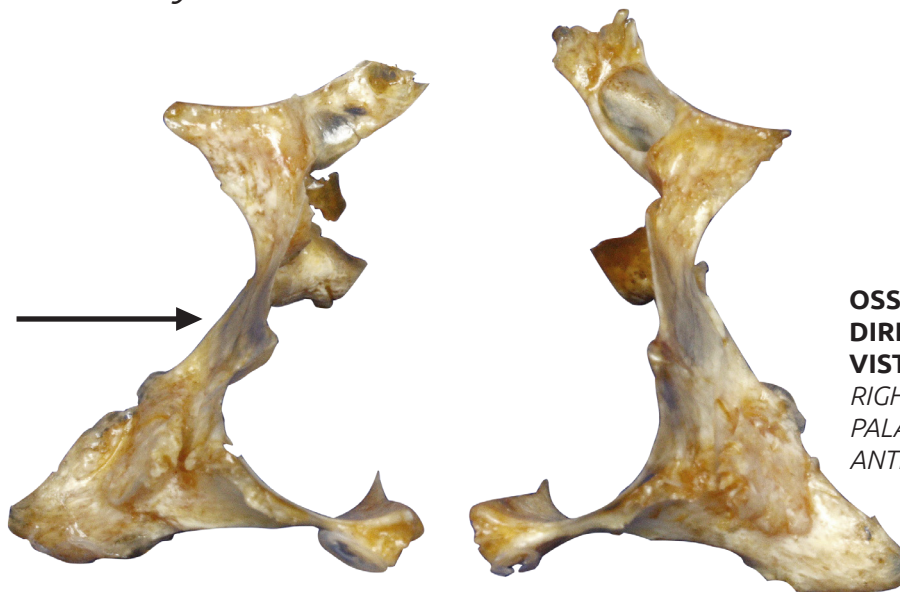
LÂMINA PERPENDICULAR

Perpendicular plate

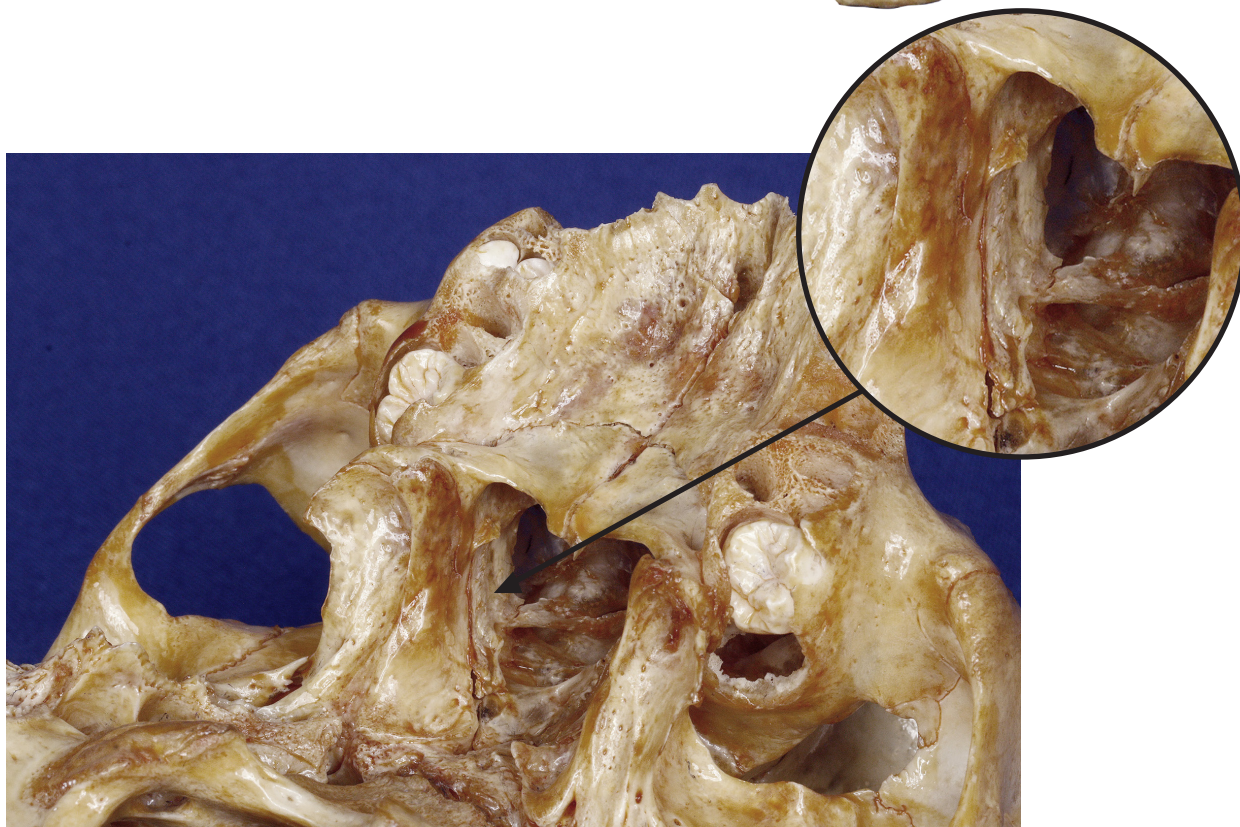
▶ Acesse: <https://youtu.be/CZlhgy1Qnt4>

As duas lâminas perpendiculares dos ossos palatinos formam as paredes laterais da cavidade nasal.

The two perpendicular plates of palatine bones form the lateral walls of the nasal cavity.



**OSSOS PALATINOS
DIREITO E ESQUERDO
VISTA ANTERIOR**
*RIGHT AND LEFT
PALATINE BONES
ANTERIOR VIEW*



VISTA POSTEROINFERIOR
POSTEROINFERIOR VIEW

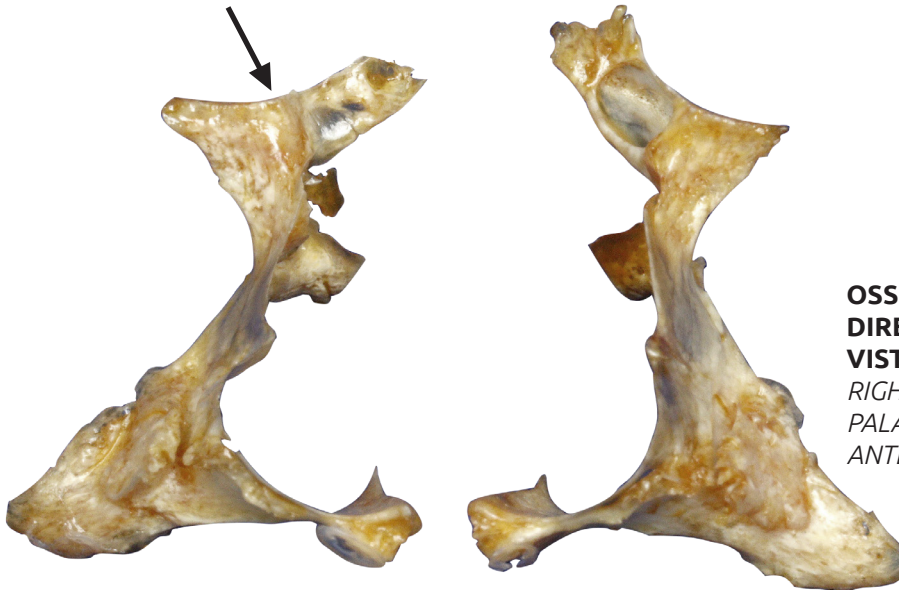PROCESSO ORBITAL

Orbital process

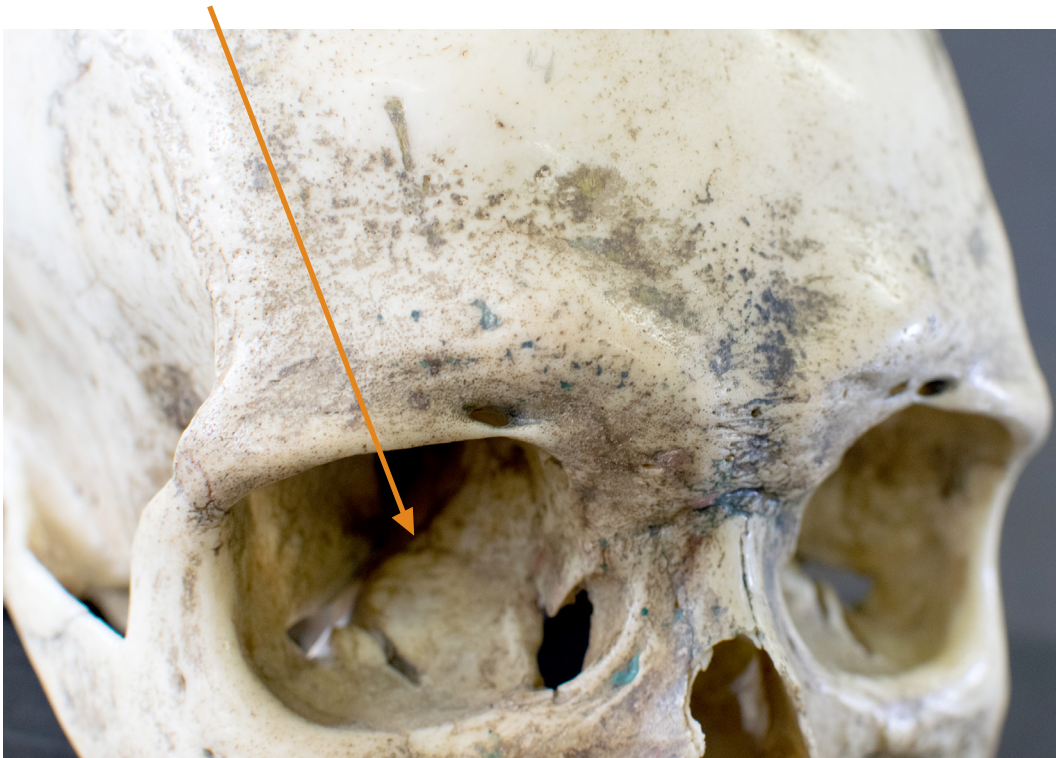🔗 Acesse: <https://youtu.be/u8KqY39Fylc>

O processo orbital de cada osso palatino constitui um pedaço da parede inferior da órbita (assoalho da órbita)

The orbital process of the palatine bone constitutes a piece of the orbit's inferior wall (orbital floor)



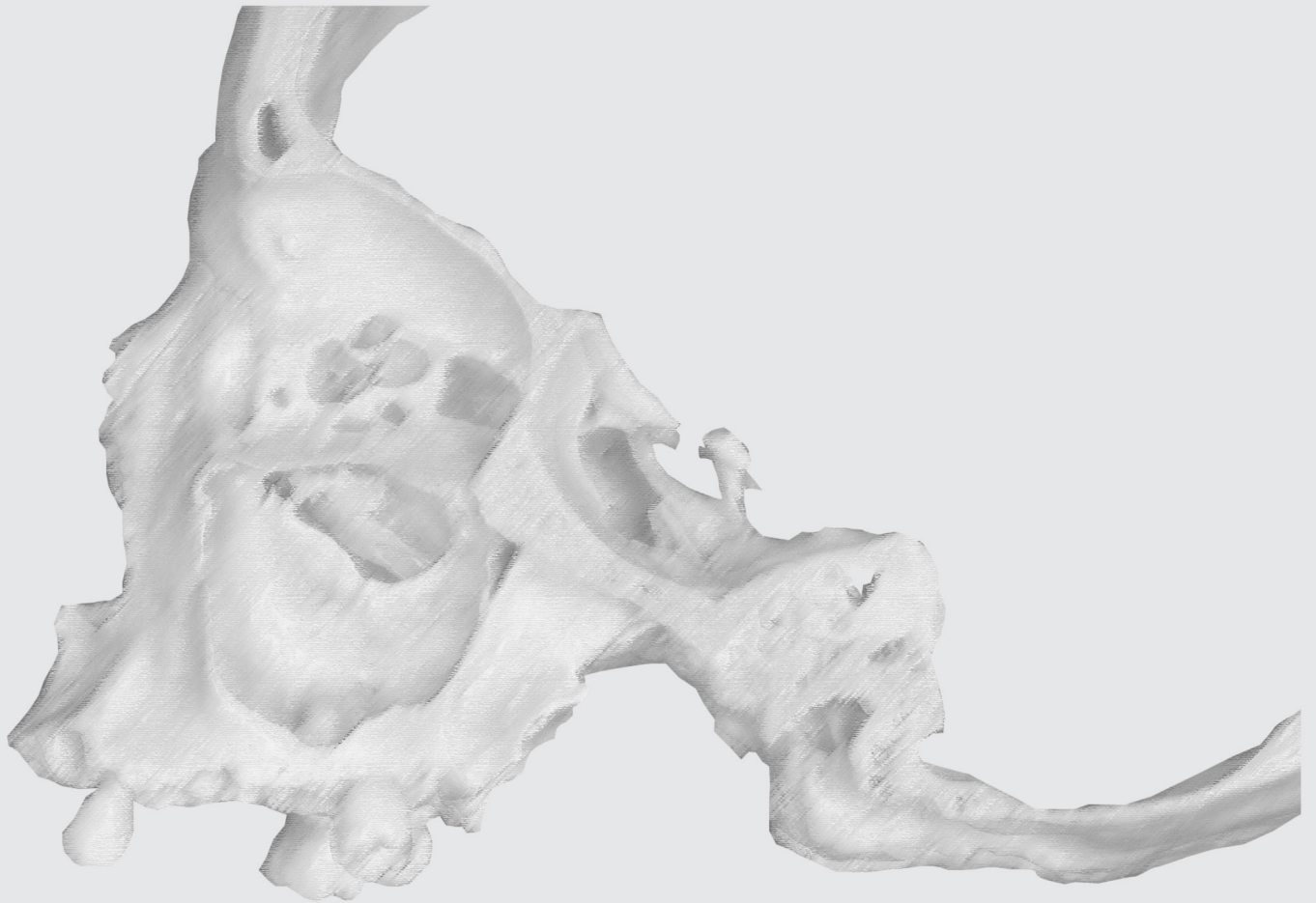
**OSSOS PALATINOS
DIREITO E ESQUERDO
VISTA ANTERIOR**
*RIGHT AND LEFT
PALATINE BONES
ANTERIOR VIEW*



VISTA ANTEROLATERAL
ANTEROLATERAL VIEW

OSSOS LACRIMAIS

LACRIMAL BONES



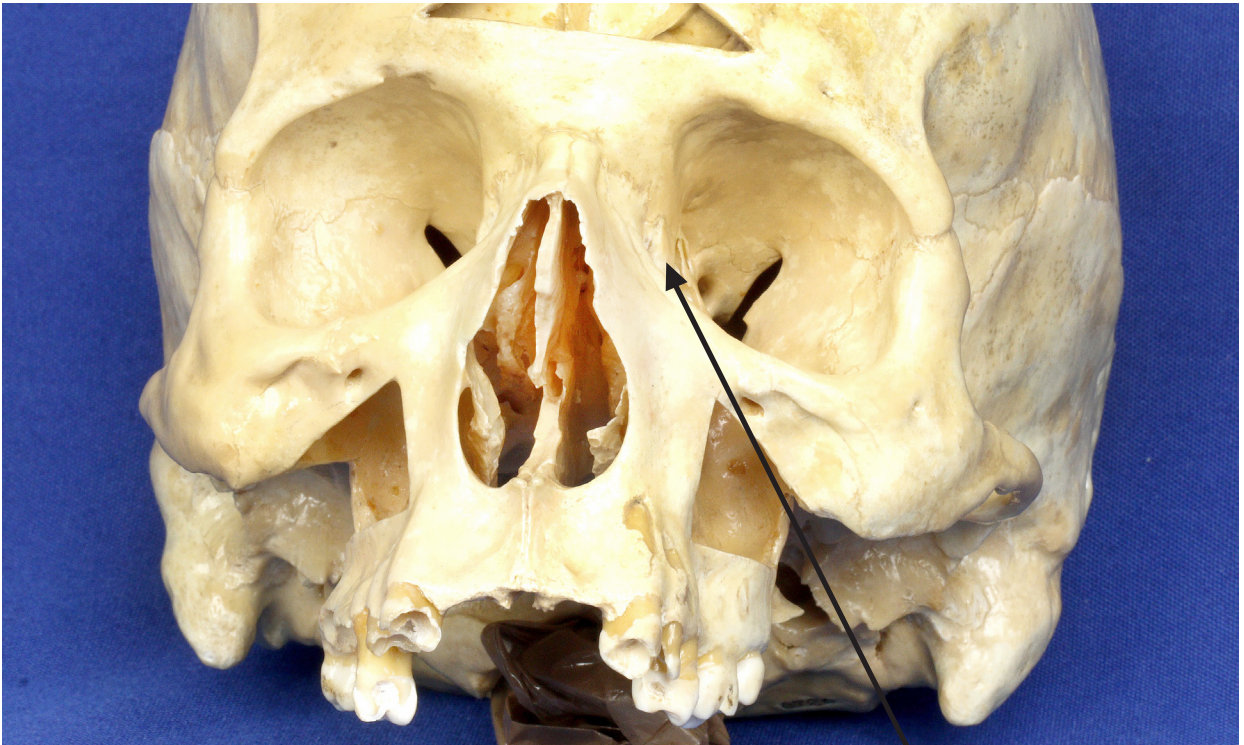
OSSOS LACRIMAIIS

Lacrimal bones

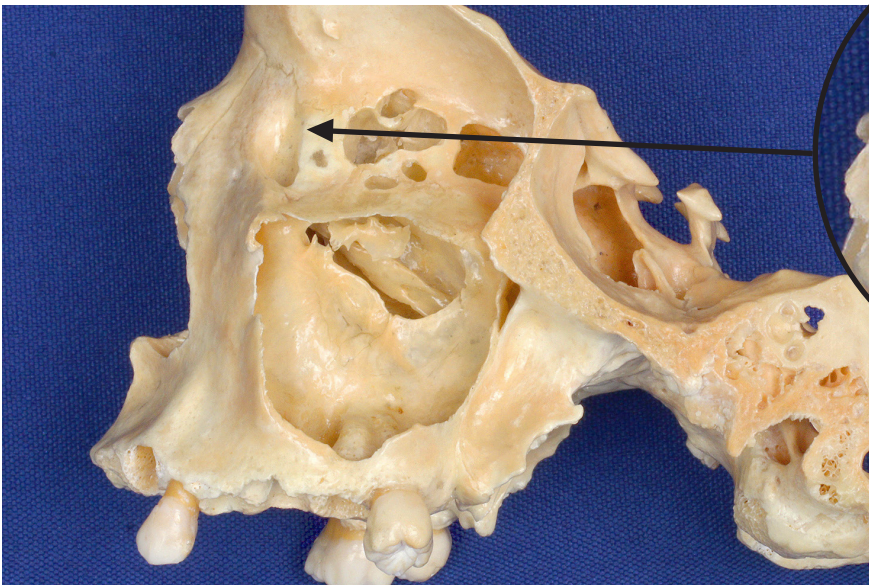
▶ Acesse: <https://youtu.be/DMFgFdd6Sy0>

Ossos pequenos e pares que fazem parte da parede anteromedial da órbita e contêm o saco lacrimal.

Small, paired bones that form part of the anteromedial wall of the orbit and contain the lacrimal sac.



VISTA ANTERIOR
ANTERIOR VIEW



SECÇÃO SAGITAL
VISTA LATERAL
SAGITTAL SECTION
LATERAL VIEW

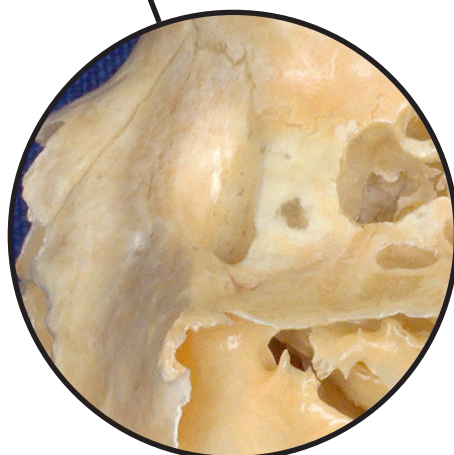
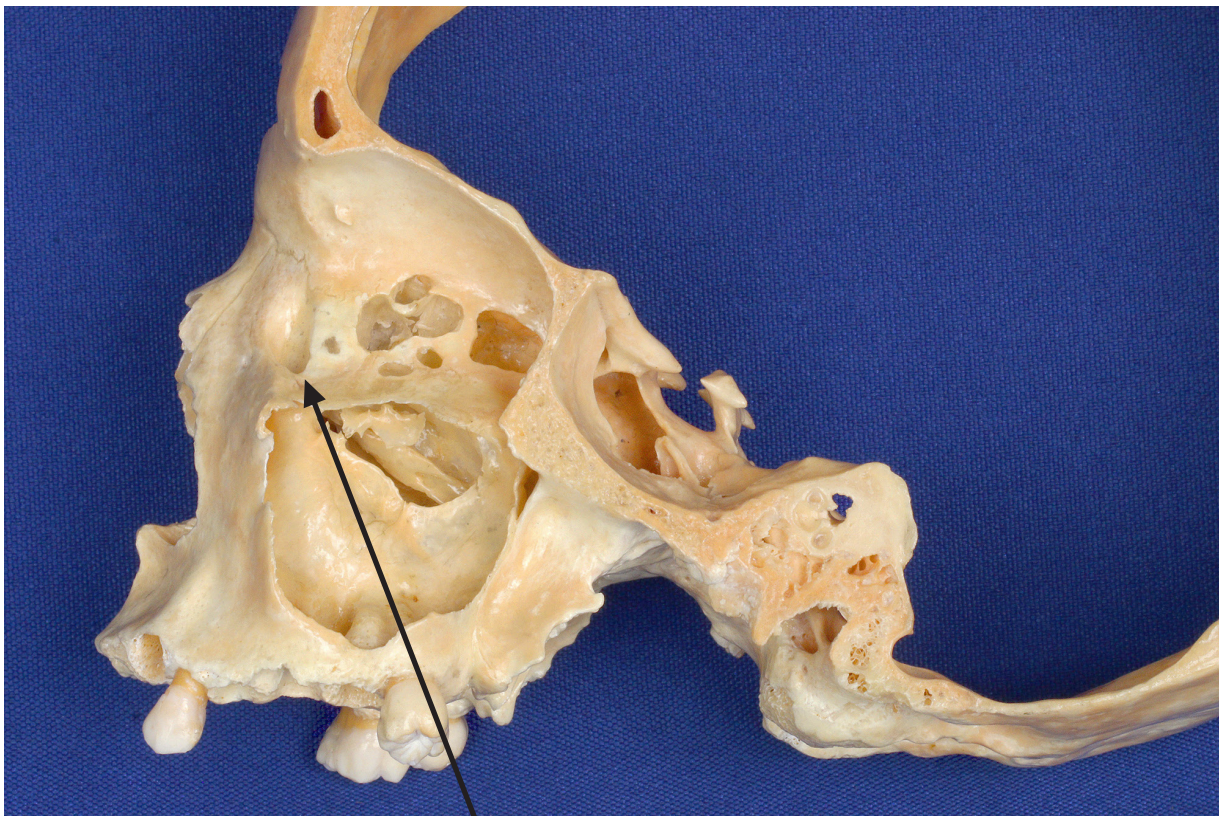
FOSSA DO SACO LACRIMAL

Fossa for lacrimal sac

👉 Acesse: <https://youtu.be/EySX6lgA4IU>

A porção do osso lacrimal que se articula com o osso maxila forma a fossa do saco lacrimal, onde situa-se o saco lacrimal, extremidade superior dilatada do ducto lacrimonasal, pelo qual as lágrimas do olho escoam para a cavidade nasal.

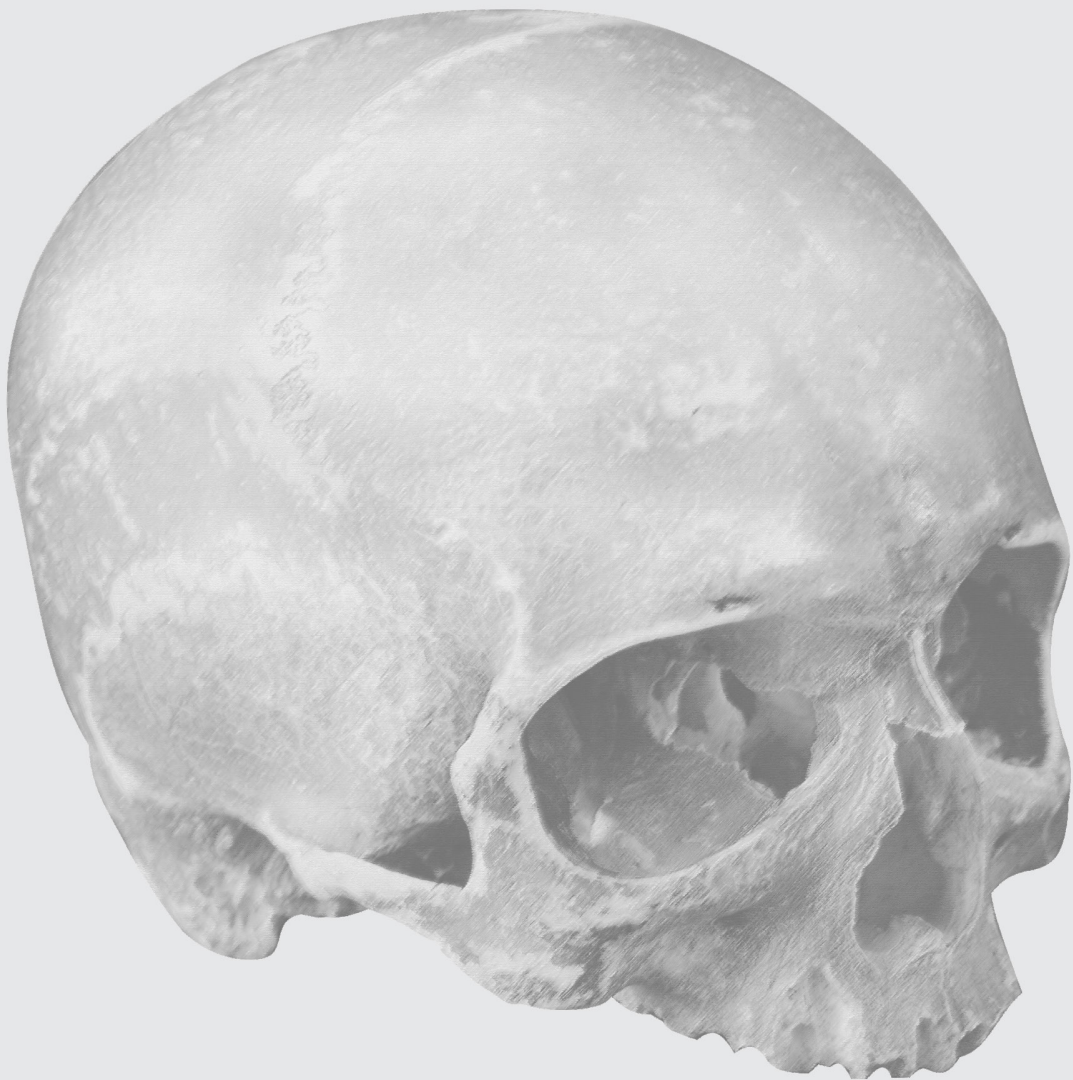The part of lacrimal bone that articulates which maxillar bone forms the fossa for lacrimal sac, where the lacrimal sac is situated. The lacrimal sac is the upper dilated end of the nasolacrimal duct, that allows the tears in the eye to flow into the nasal cavity.



**SECÇÃO SAGITAL
VISTA LATERAL**
SAGITTAL SECTION
LATERAL VIEW

OSSOS ZIGOMÁTICOS

ZYGOMATIC BONES



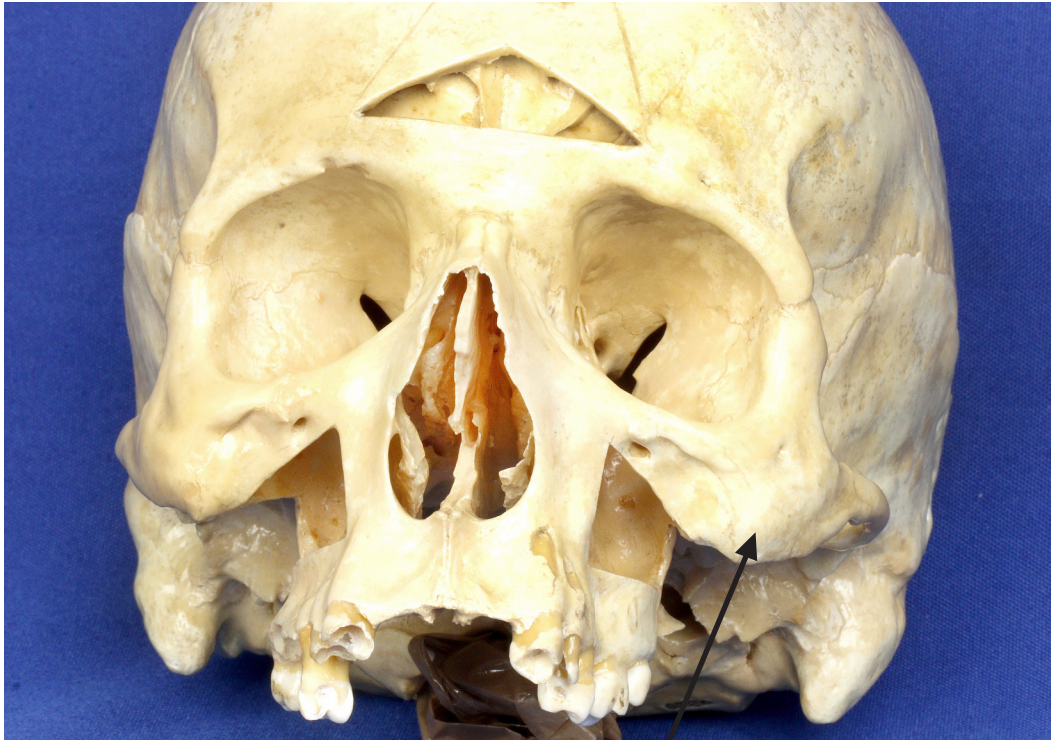OSSOS ZIGOMÁTICOS

Zygomatic bones

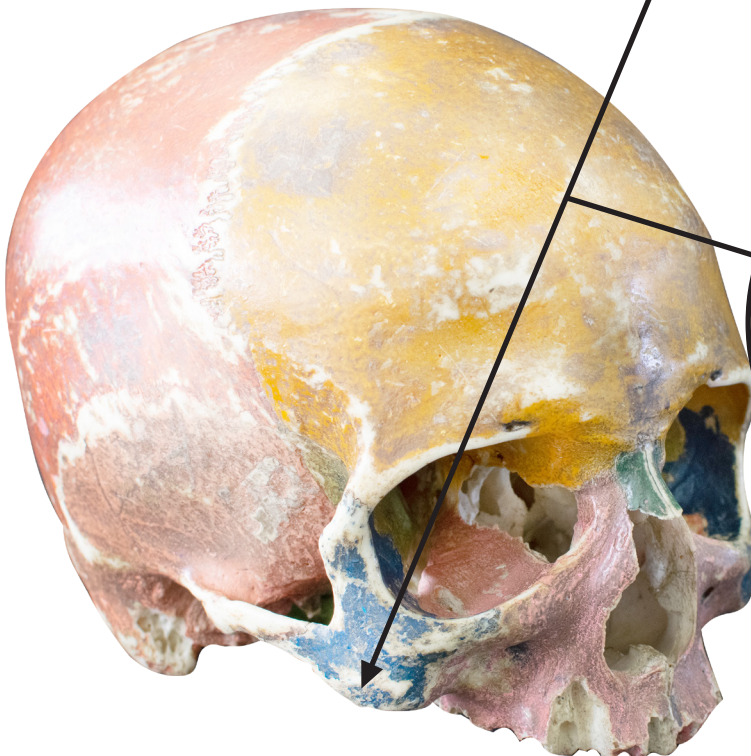
▶ Acesse: <https://youtu.be/-UUsXYCz01A>

Os dois ossos zigomáticos formam os contornos laterais da face ("maçãs do rosto") e as paredes inferolaterais das órbitas.

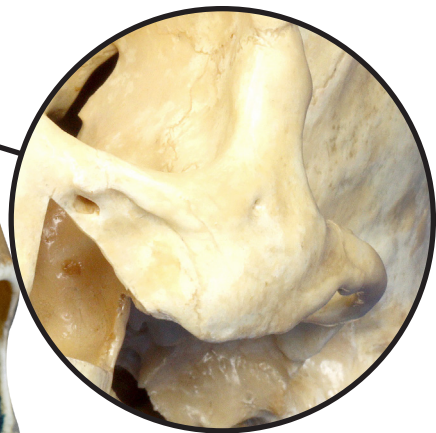
The two zygomatic bones form the lateral contours of the face ("cheekbones") and the inferolateral walls of the orbits.



VISTA ANTERIOR
ANTERIOR VIEW



VISTA ANTEROLATERAL
ANTEROLATERAL VIEW



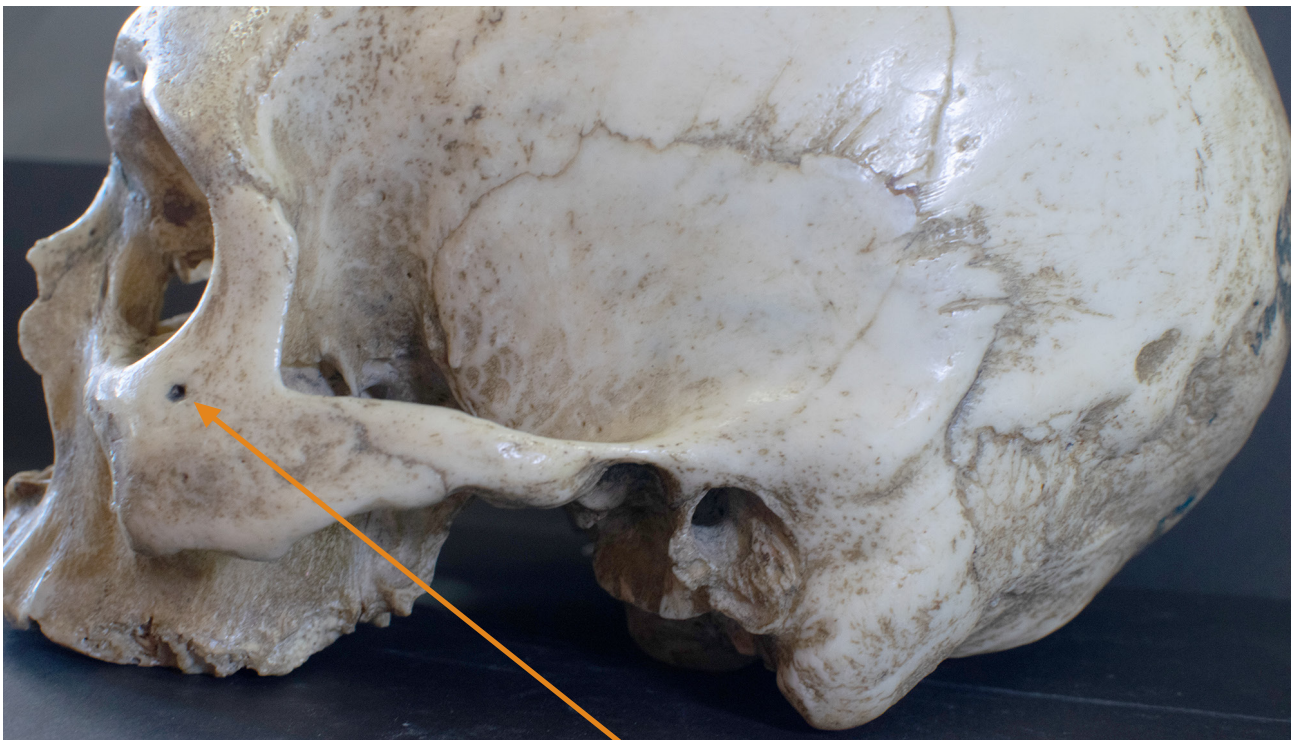
FORAME ZIGOMATICOFACIAL

Zygomaticofacial foramen

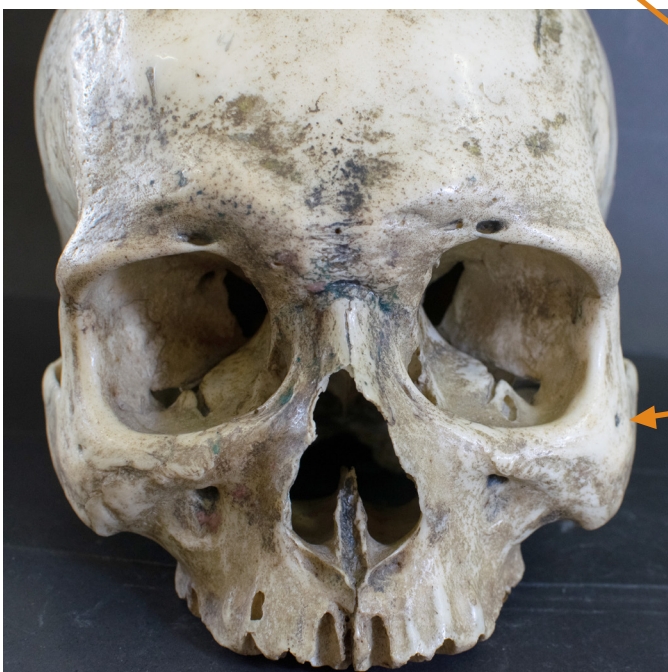🎥 Acesse: <https://youtu.be/SczI0wJ2VDs>

O forame zigomático-facial perfura a face lateral do osso zigomático e permite a passagem dos vasos e nervos zigomáticos.

The zygomaticofacial foramen perforates the lateral portion of the zygomatic bone and allows the passage of the zygomatic vessels and nerves.



VISTA LATERAL
LATERAL VIEW



VISTA ANTERIOR
ANTERIOR VIEW



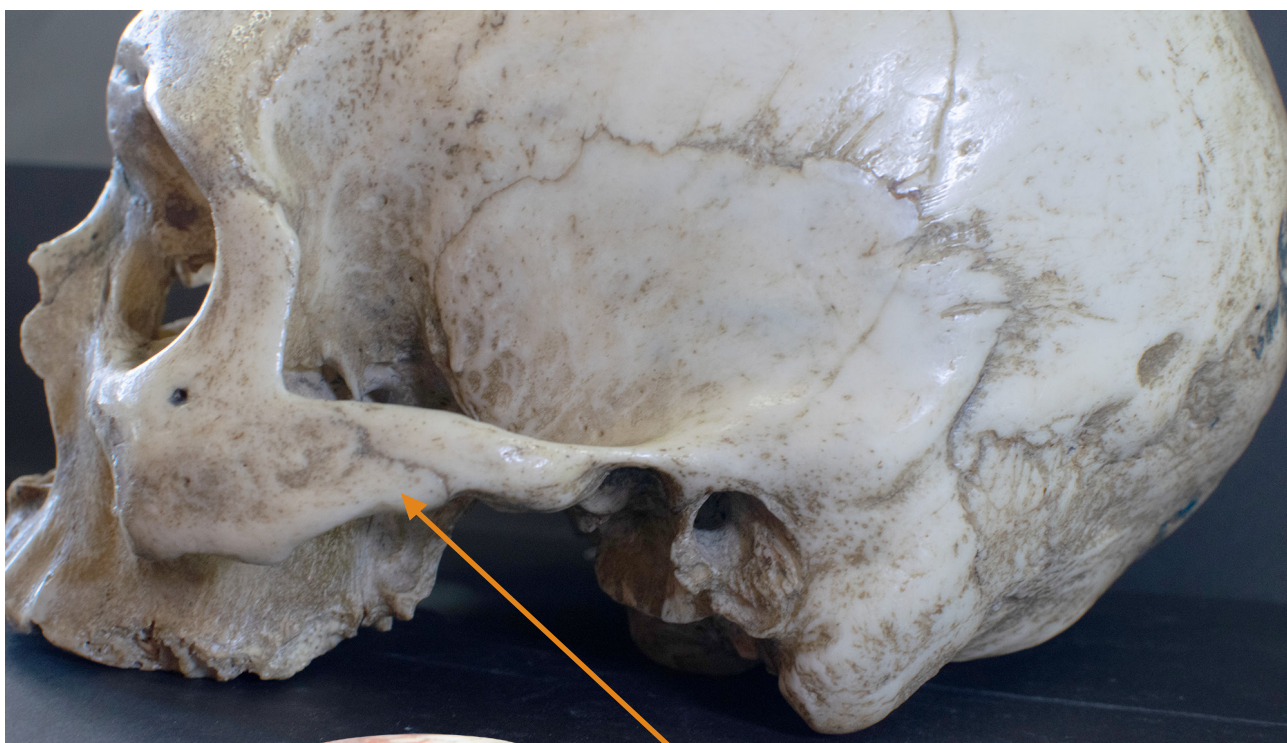
PROCESSO TEMPORAL

Temporal process

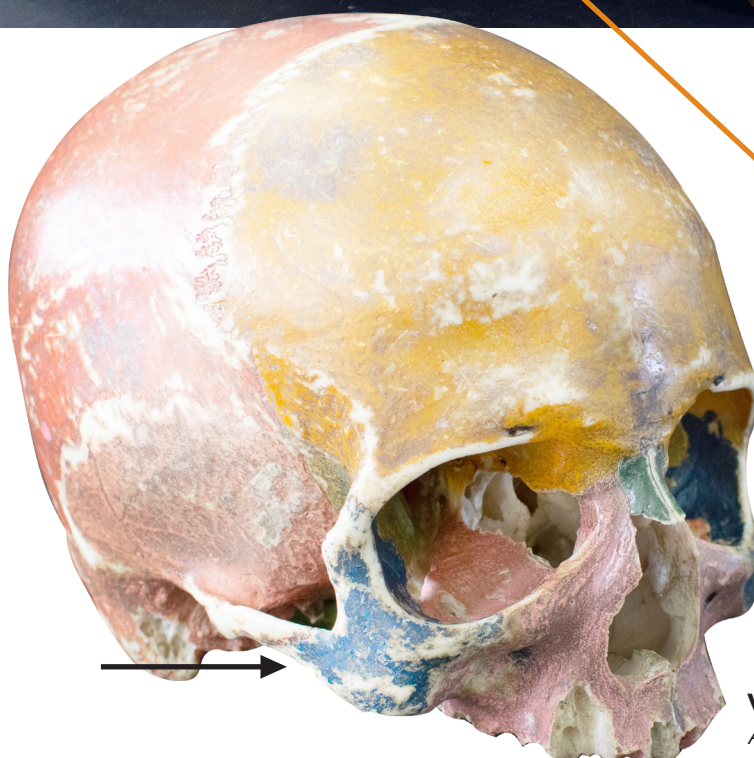
📺 Acesse: https://youtu.be/Jx_5SsP40QI

Um prolongamento posterior desse osso, o processo temporal, une-se com o processo zigomático do osso temporal para formar o arco zigomático.

A posterior extension of this bone, the temporal process, joins the zygomatic process of the temporal bone to form the zygomatic arch.



VISTA LATERAL
LATERAL VIEW

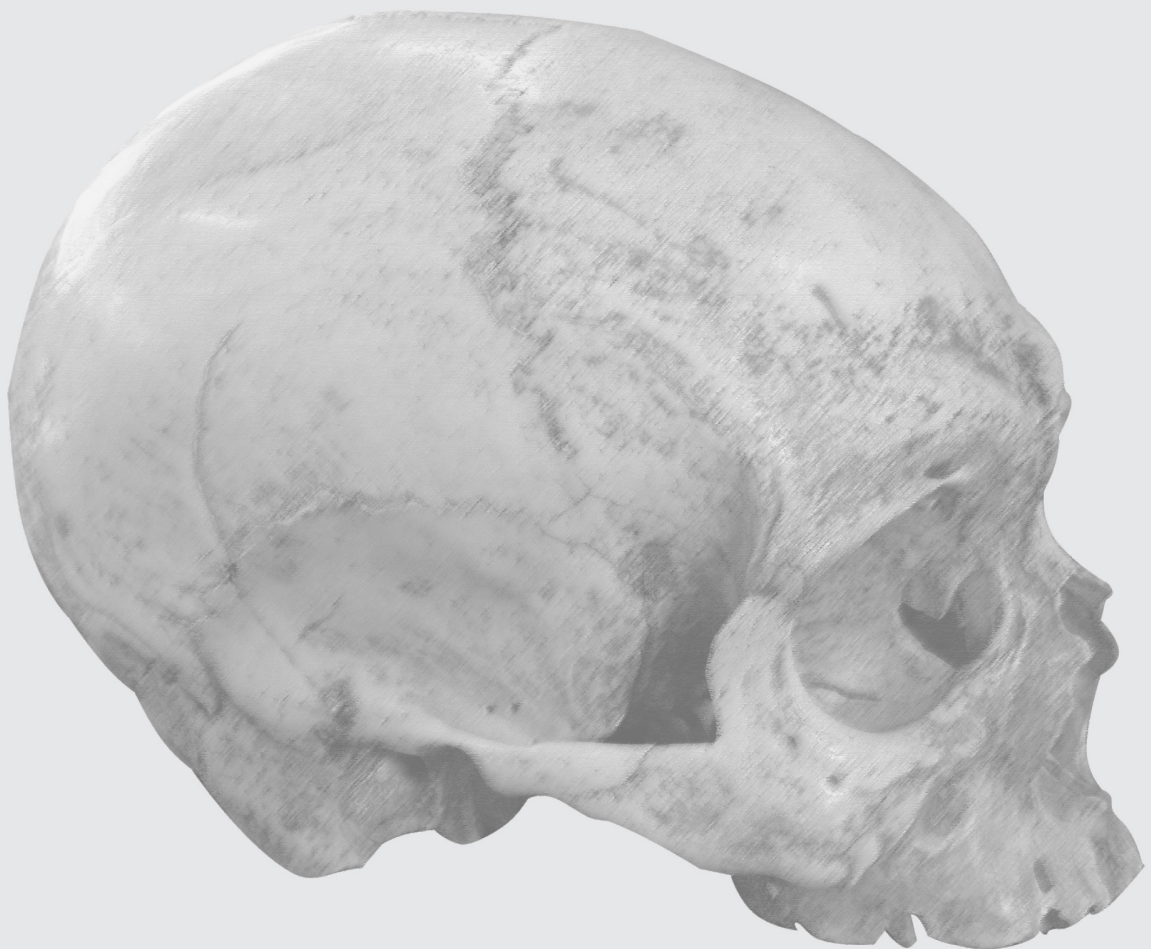

VISTA ANTEROLATERAL
ANTEROLATERAL VIEW



ARCO ZIGOMÁTICO

ZYGOMATIC ARCH



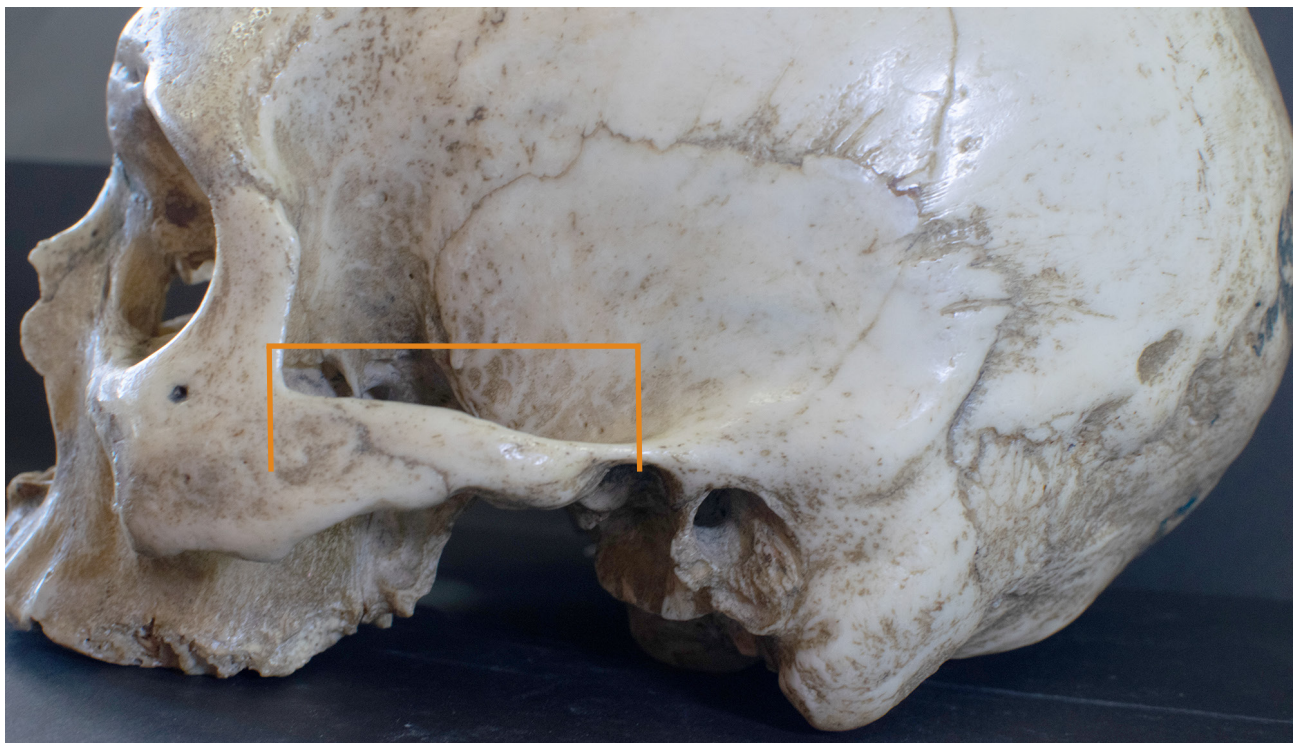ARCO ZIGOMÁTICO

Zygomatic arch

▶ Acesse: <https://youtu.be/f8t1sQnWv7A>

O arco zigomático é formado pela união do processo zigomático do osso temporal com o processo temporal do osso zigomático.

The zygomatic process of the temporal bone and the temporal process of the zygomatic bone form the zygomatic arch.

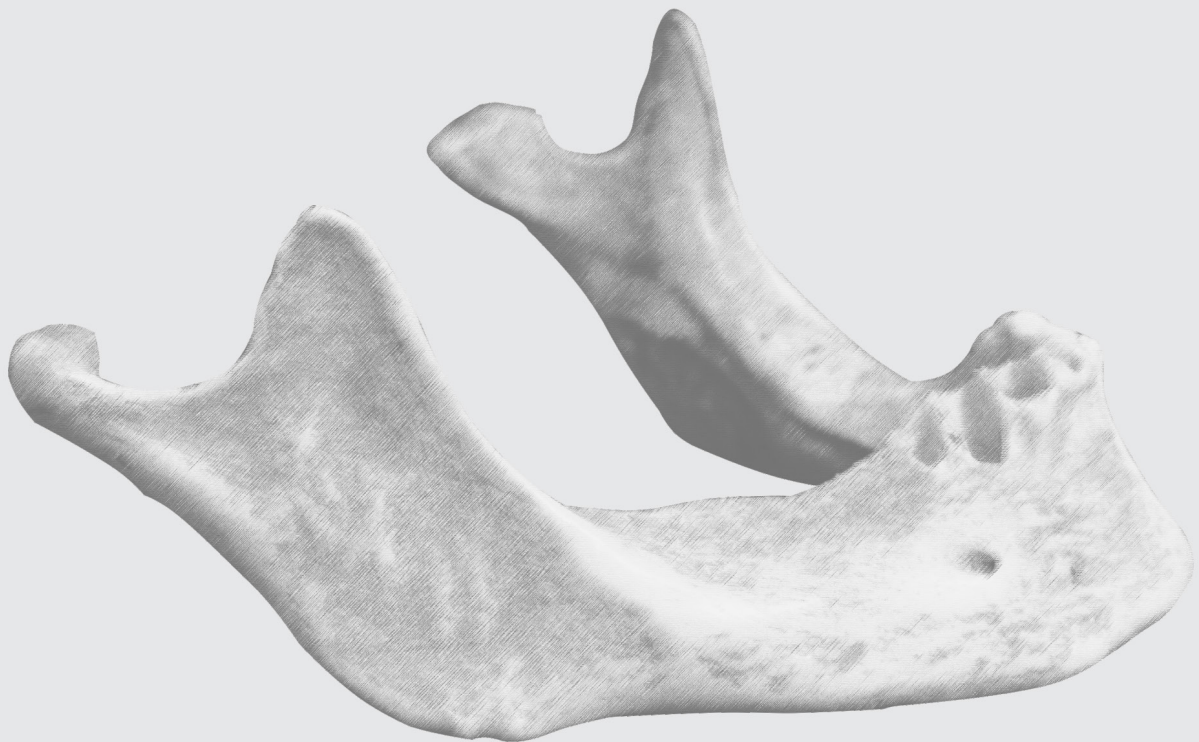


VISTA LATERAL
LATERAL VIEW



OSSO MANDÍBULA

MANDIBLE BONE



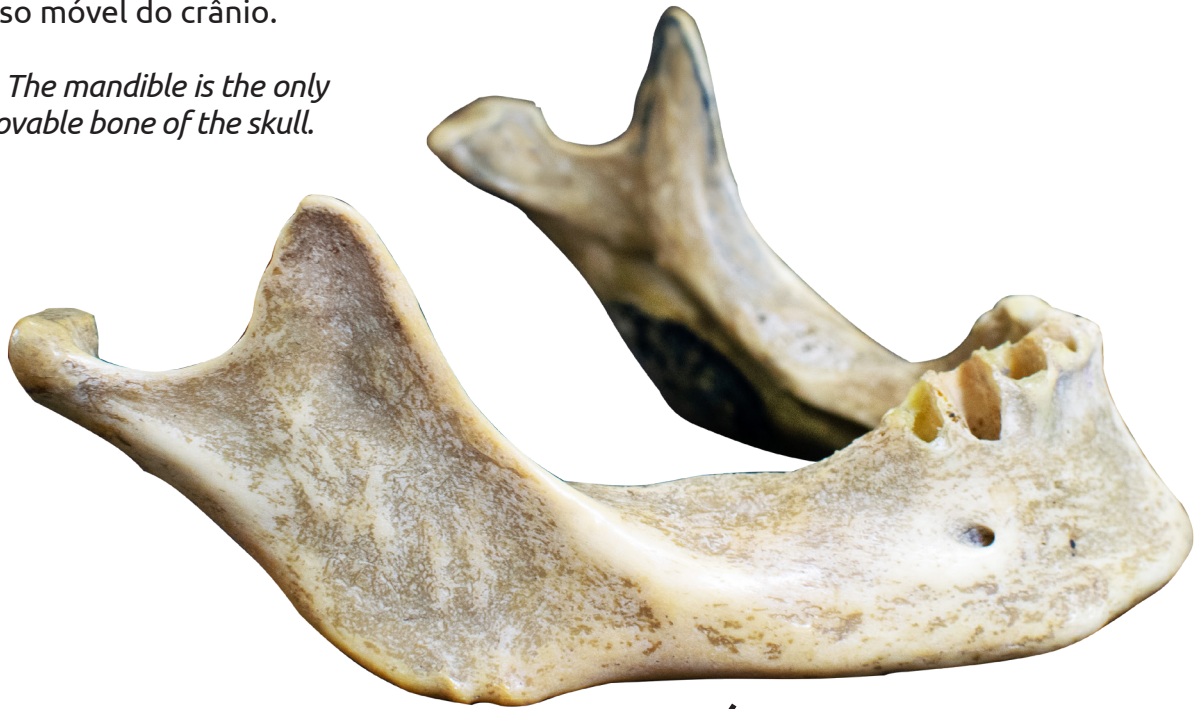OSSO MANDÍBULA

Mandible bone

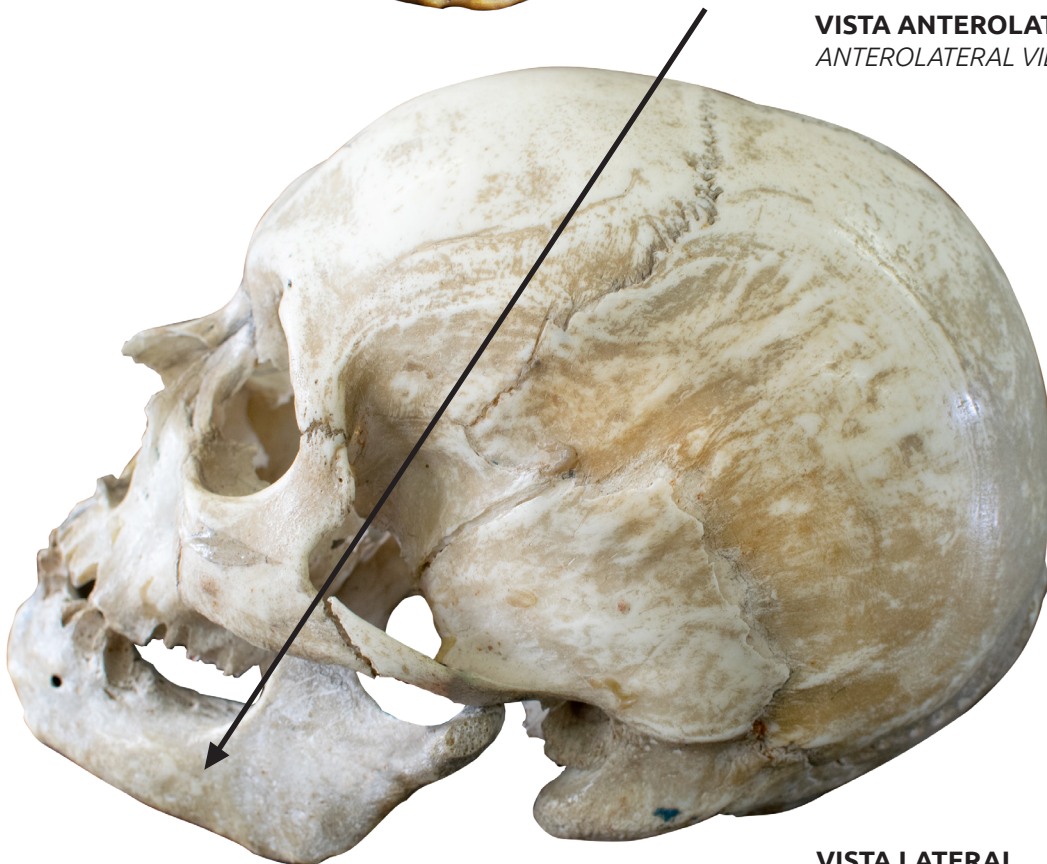
▶ Acesse: <https://youtu.be/e7eKFS5ADBm>

A mandíbula é o único osso móvel do crânio.

The mandible is the only movable bone of the skull.



VISTA ANTEROLATERAL
ANTEROLATERAL VIEW



VISTA LATERAL
LATERAL VIEW

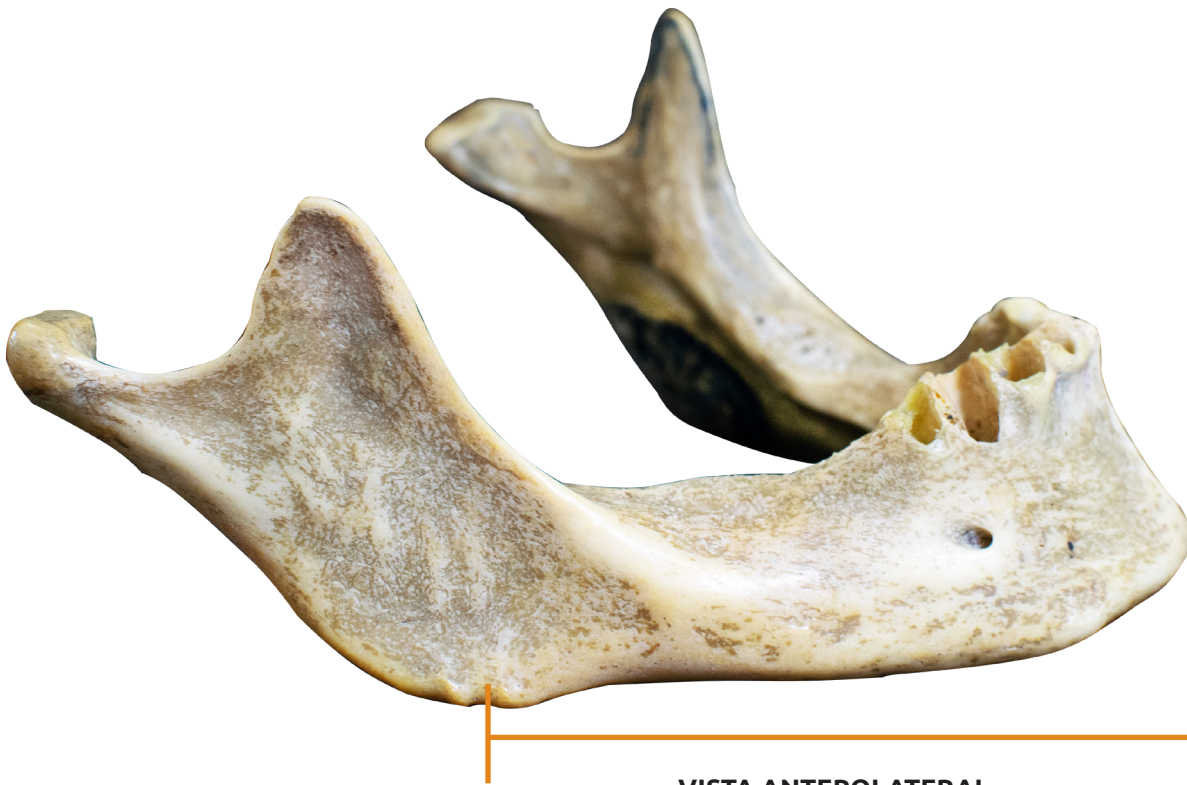CORPO

Body

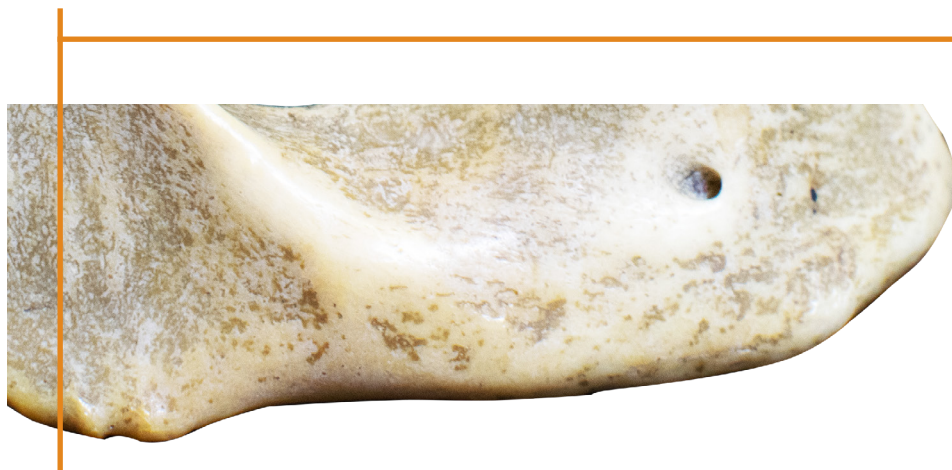🎥 Acesse: <https://youtu.be/RrdqiEcOcNA>

A parte anterior da mandíbula e suas partes laterais horizontais, em forma de ferradura, constituem o corpo da mandíbula.

The anterior part of the mandible and its horizontal horseshoe-shaped lateral parts constitute the body of the mandible



VISTA ANTEROLATERAL
ANTEROLATERAL VIEW



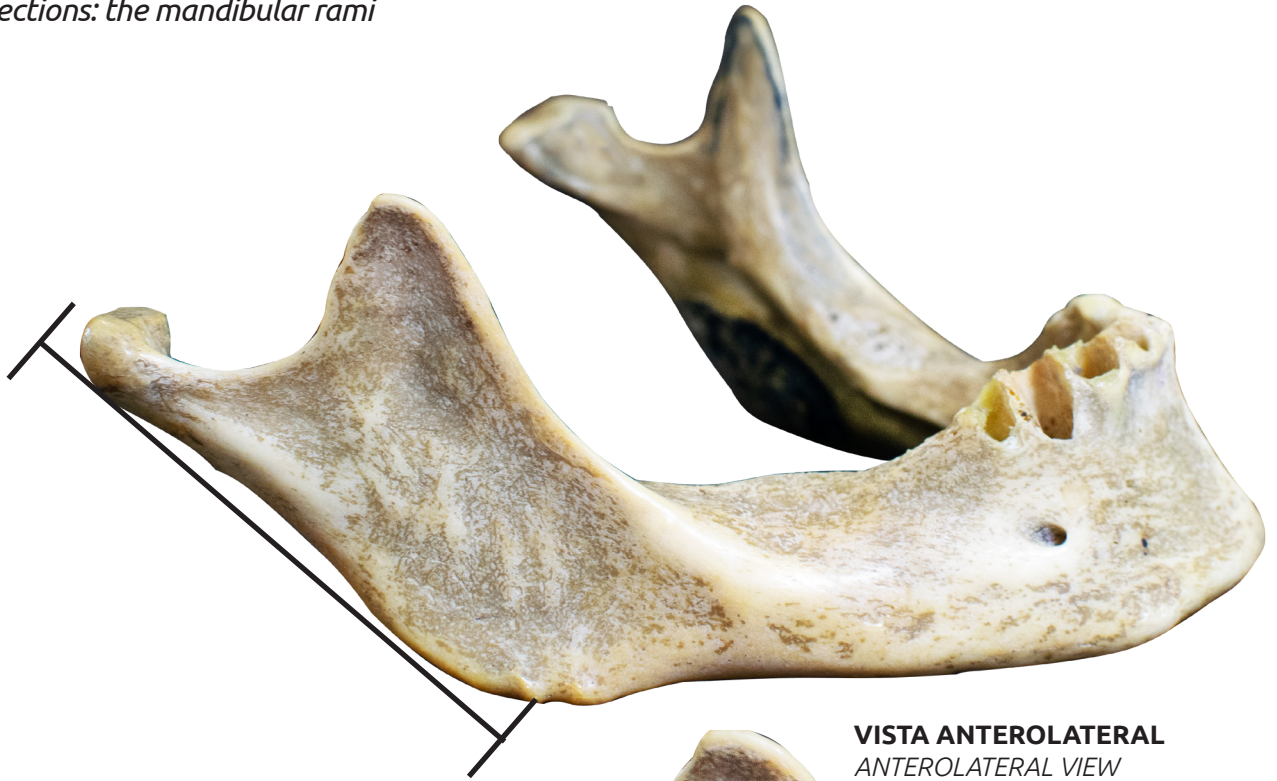
RAMO

Rami

📺 Acesse: <https://youtu.be/Ch84FPYMIOM>

Estendendo-se verticalmente na parte posterior do corpo estão os dois ramos da mandíbula.

On the posterior portion of the body there are two perpendicular projections: the mandibular rami



VISTA ANTEROLATERAL
ANTEROLATERAL VIEW



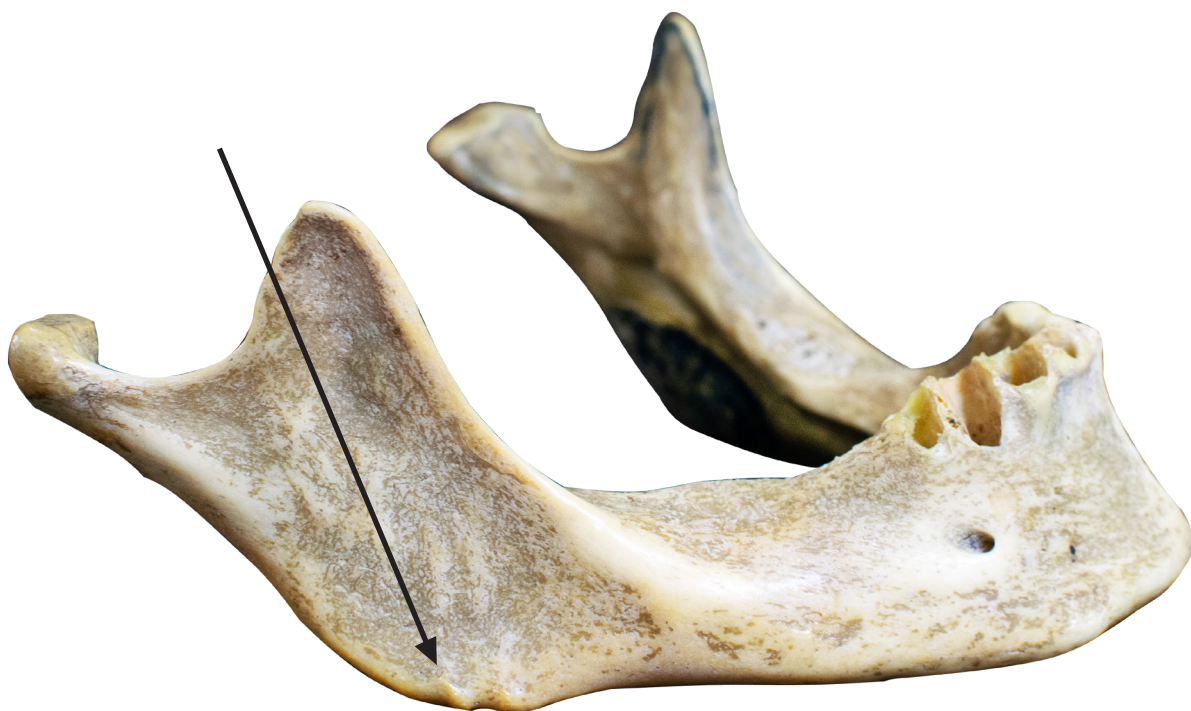ÂNGULO

Angle

📺 Acesse: <https://youtu.be/37XbEivYjf8>

O ângulo da mandíbula é o local onde o corpo horizontal e o ramo vertical se encontram no canto da mandíbula.

The angle of the mandible is where the horizontal body and the vertical ramus meet at the mandible corner.



VISTA ANTEROLATERAL
ANTEROLATERAL VIEW

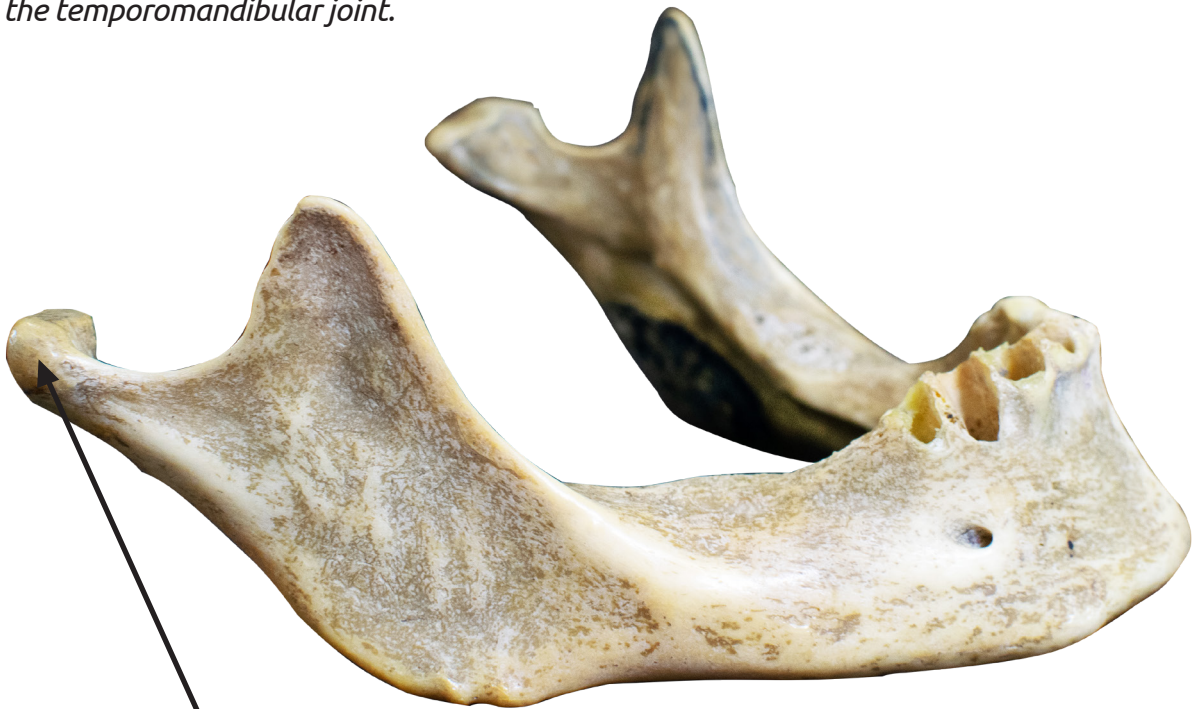PROCESSO CONDILAR

Condylar process

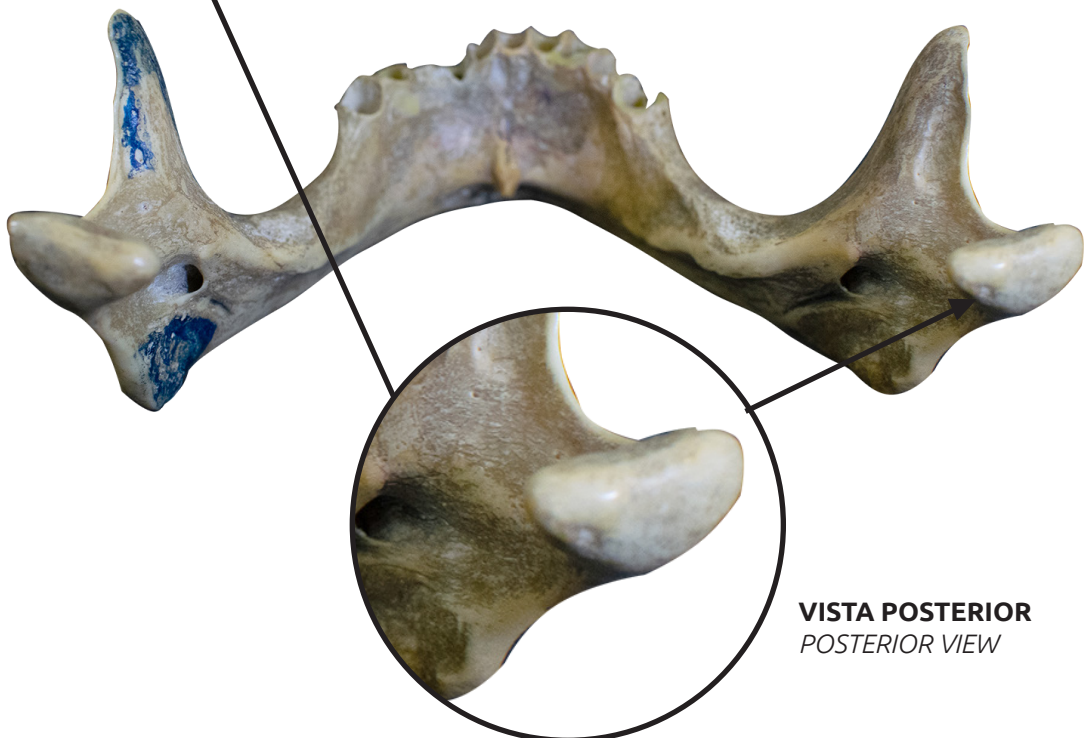
📺 Acesse: <https://youtu.be/12m8iSU-bHc>

Na margem superior de cada ramo encontra-se o processo condilar, que se articula com a fossa mandibular do osso temporal, formando a articulação temporomandibular.

From the superior part of each ramus there is the condylar process, which articulates with the temporal bone mandibular fossa, thus forming the temporomandibular joint.



VISTA ANTEROLATERAL
ANTEROLATERAL VIEW



VISTA POSTERIOR
POSTERIOR VIEW

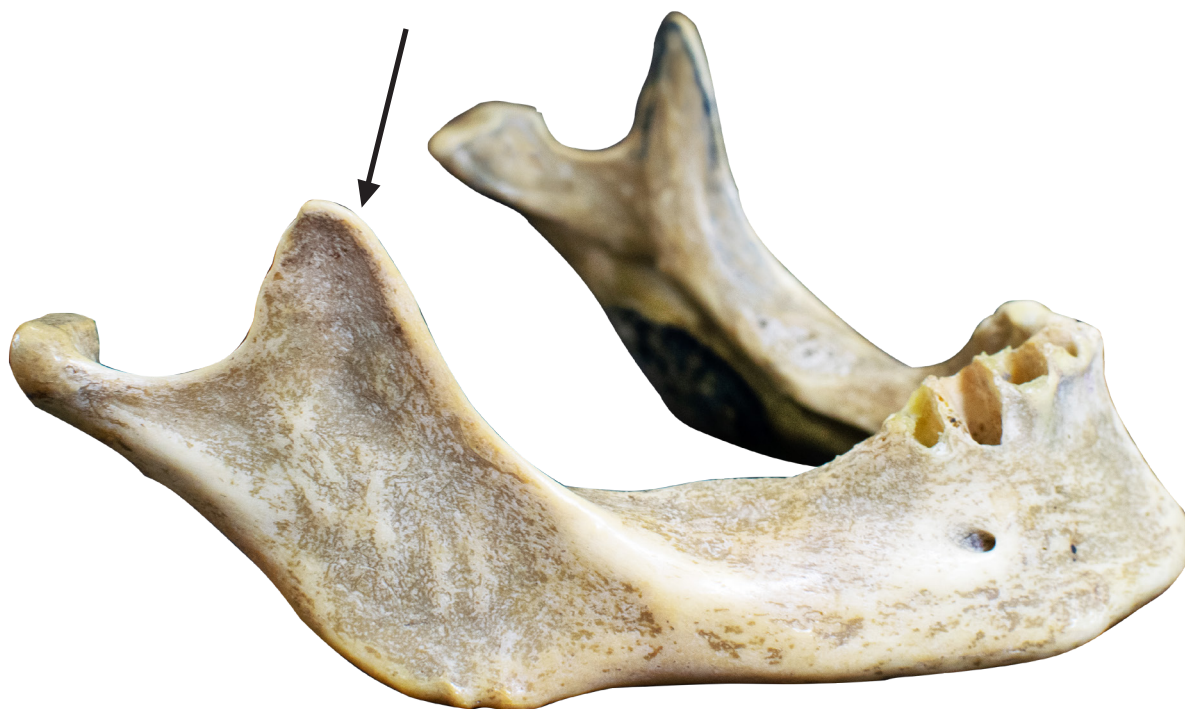PROCESSO CORONÓIDE

Coronoid process

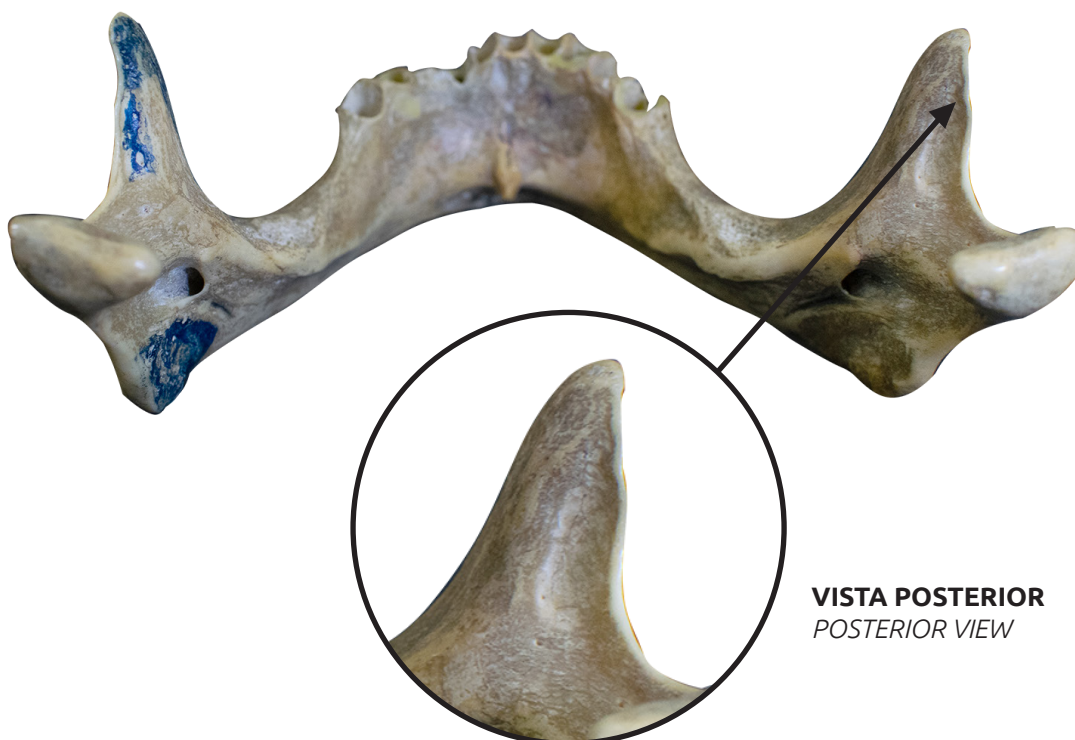
🎥 Acesse: <https://youtu.be/cAQHC1ZJ1Ws>

Na margem superior de cada ramo também encontra-se o processo coronóide, que serve para fixação do músculo temporal.

At the upper margin of each ramus we may find the coronoid process, which serves as a fixation point to the temporal muscle.



VISTA ANTEROLATERAL
ANTEROLATERAL VIEW



VISTA POSTERIOR
POSTERIOR VIEW

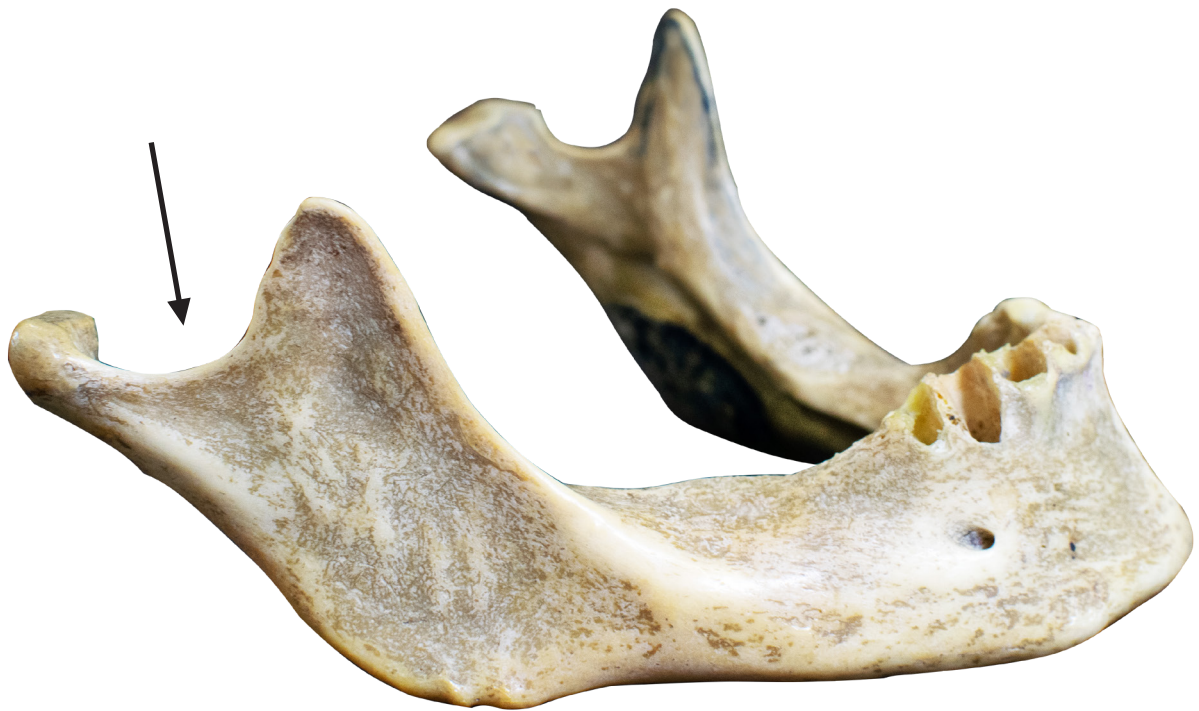INCISURA

Notch

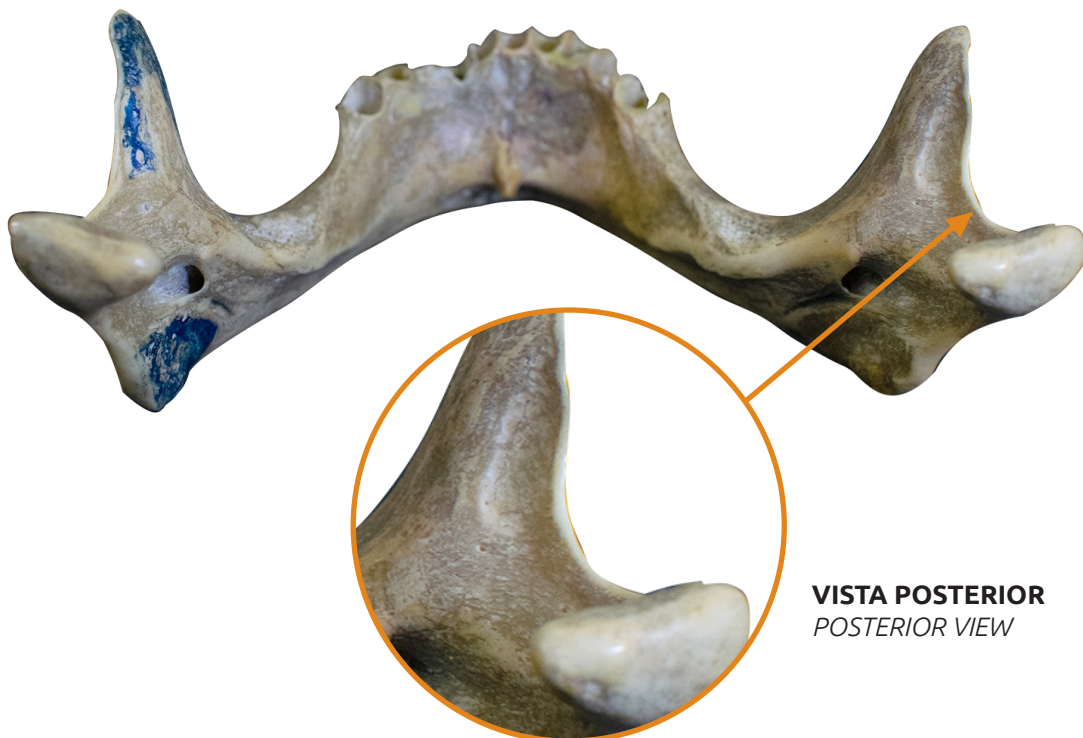
📺 Acesse: <https://youtu.be/kdsLa6vBMBk>

A área escavada entre os processos condilar e coronóide é chamada de incisura da mandíbula.

The excavated area between the condylar and coronoid processes is called the mandibular notch.



VISTA ANTEROLATERAL
ANTEROLATERAL VIEW



VISTA POSTERIOR
POSTERIOR VIEW

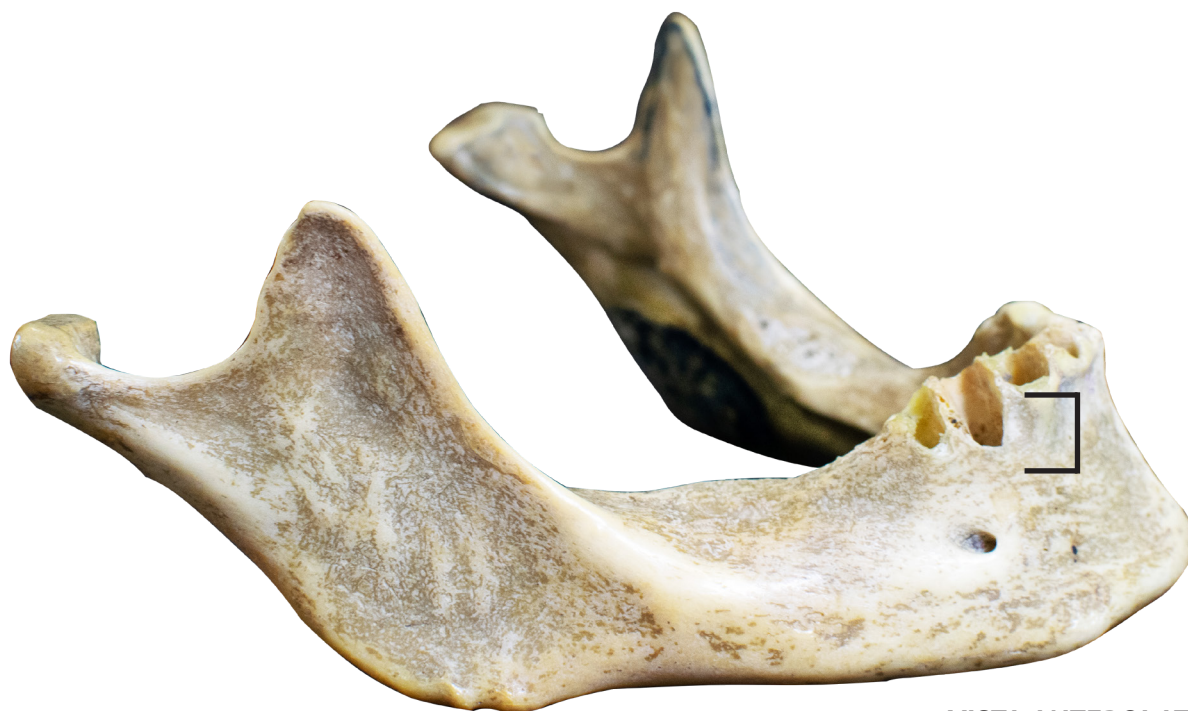PARTE ALVEOLAR

Alveolar part

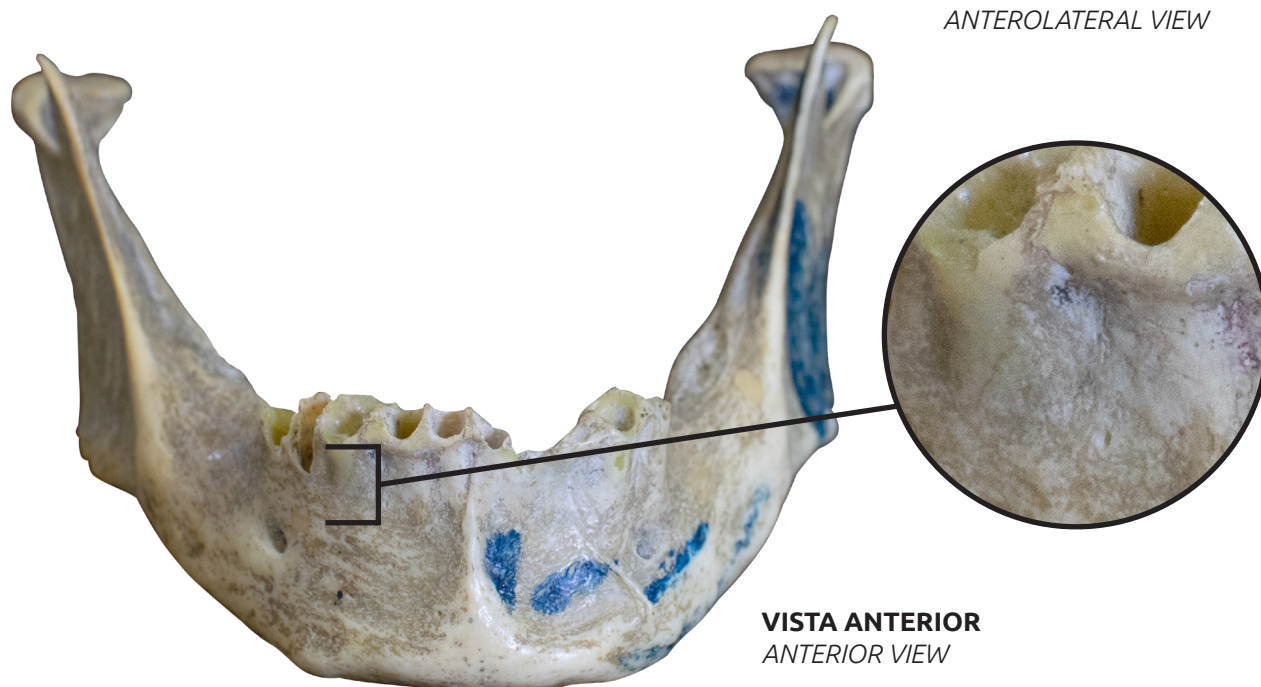
📺 Acesse: <https://youtu.be/K2X9gVgtOY4>

A parte alveolar da mandíbula contém os alvéolos para os dentes mandibulares

The alveolar part of mandible is the part of the mandible, adjacent to the teeth, containing the dental alveolus.



VISTA ANTEROLATERAL
ANTEROLATERAL VIEW



VISTA ANTERIOR
ANTERIOR VIEW

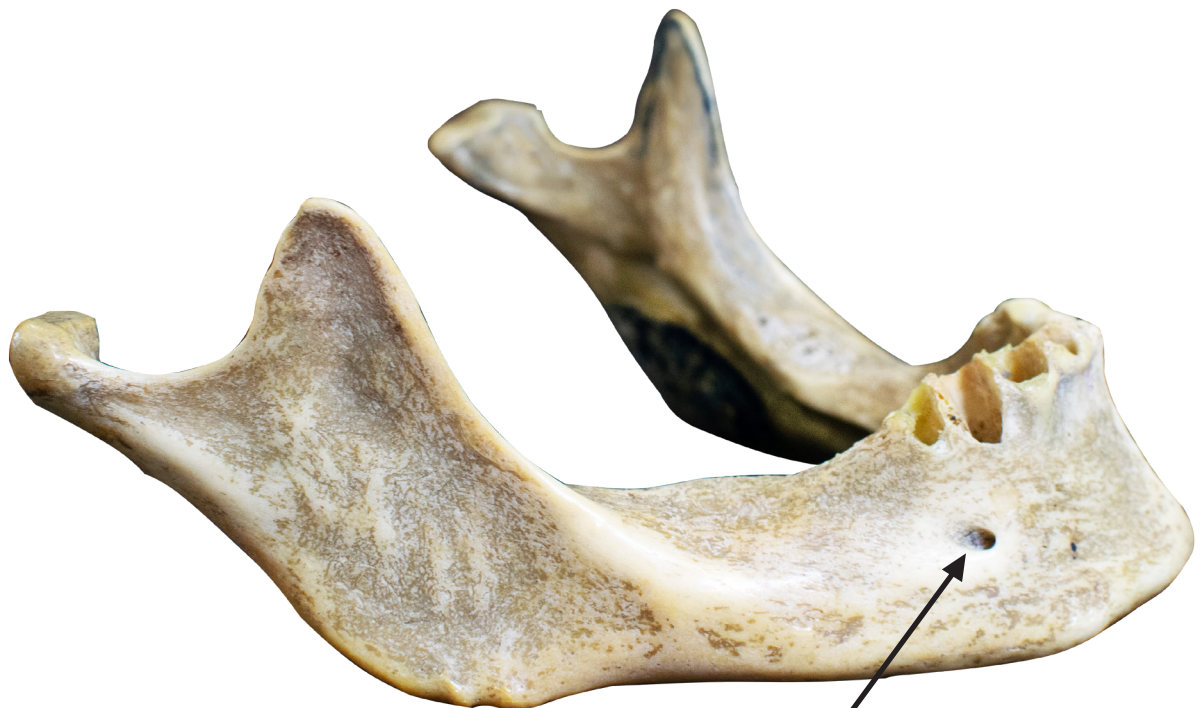FORAME MENTAL

Mental foramen

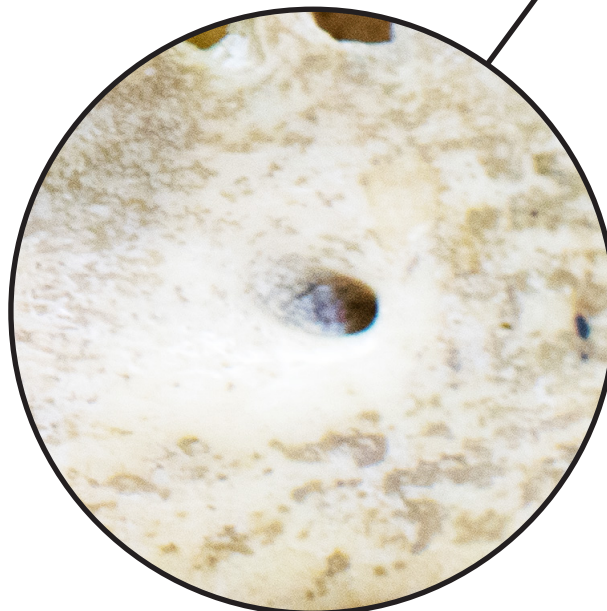
📺 Acesse: <https://youtu.be/RsNoY7zeqJ4>

Os forames mentuais, situados em cada lado da face anterior do corpo da mandíbula, permitem a passagem do nervo e vasos mentuais.

The mandible has two foramina: the mental foramen, located on each side of mandible body's anterior portion, allowing the passage of mental nerve and vessels.



VISTA ANTEROLATERAL
ANTEROLATERAL VIEW



VISTA ANTEROLATERAL
ANTEROLATERAL VIEW

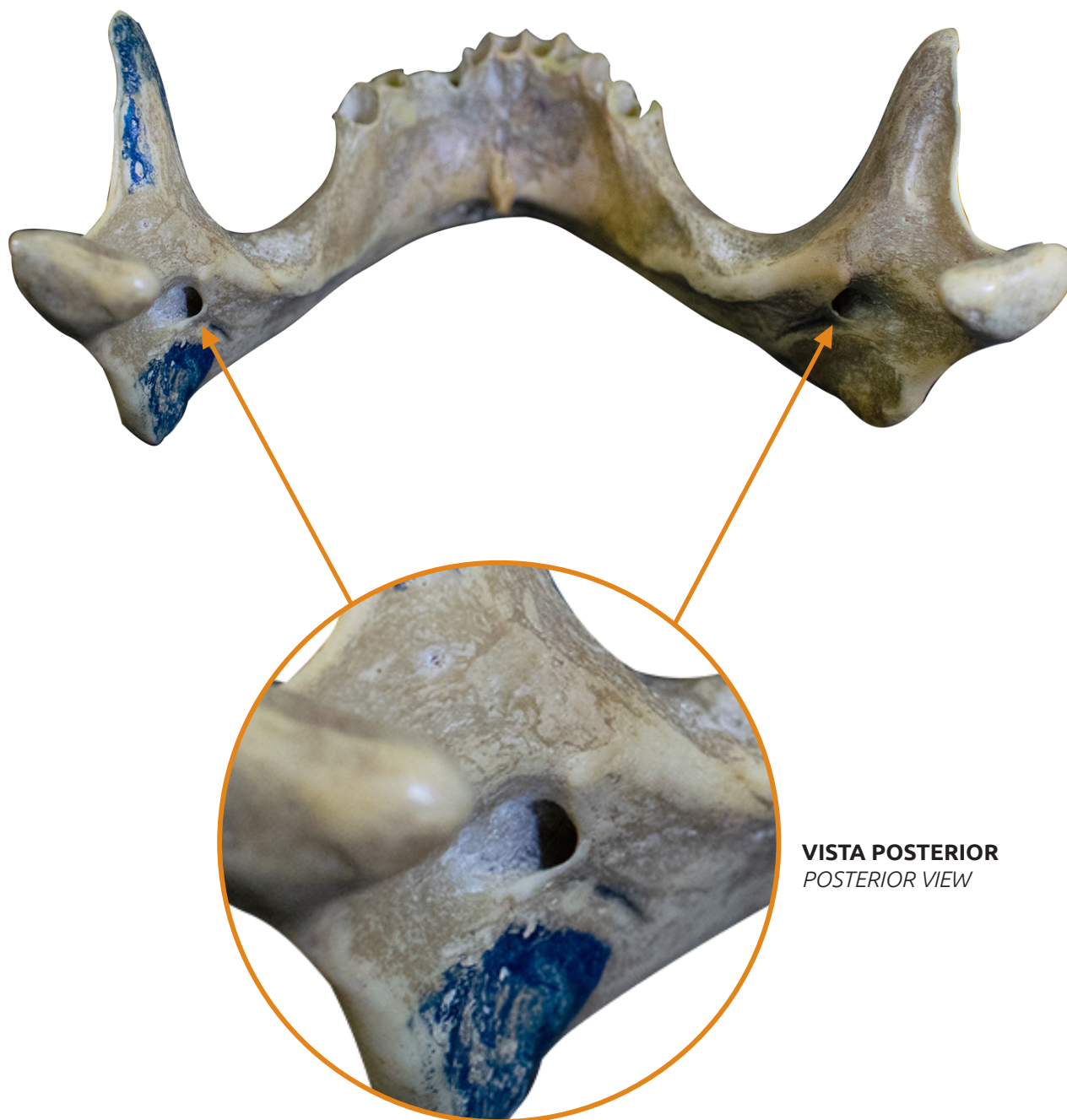
FORAME DA MANDÍBULA

Mandibular foramen

📺 Acesse: <https://youtu.be/lweJLbkmbWA>

O forame da mandíbula, situado na face medial de cada ramo da mandíbula, permite a passagem do nervo e vasos alveolares inferiores

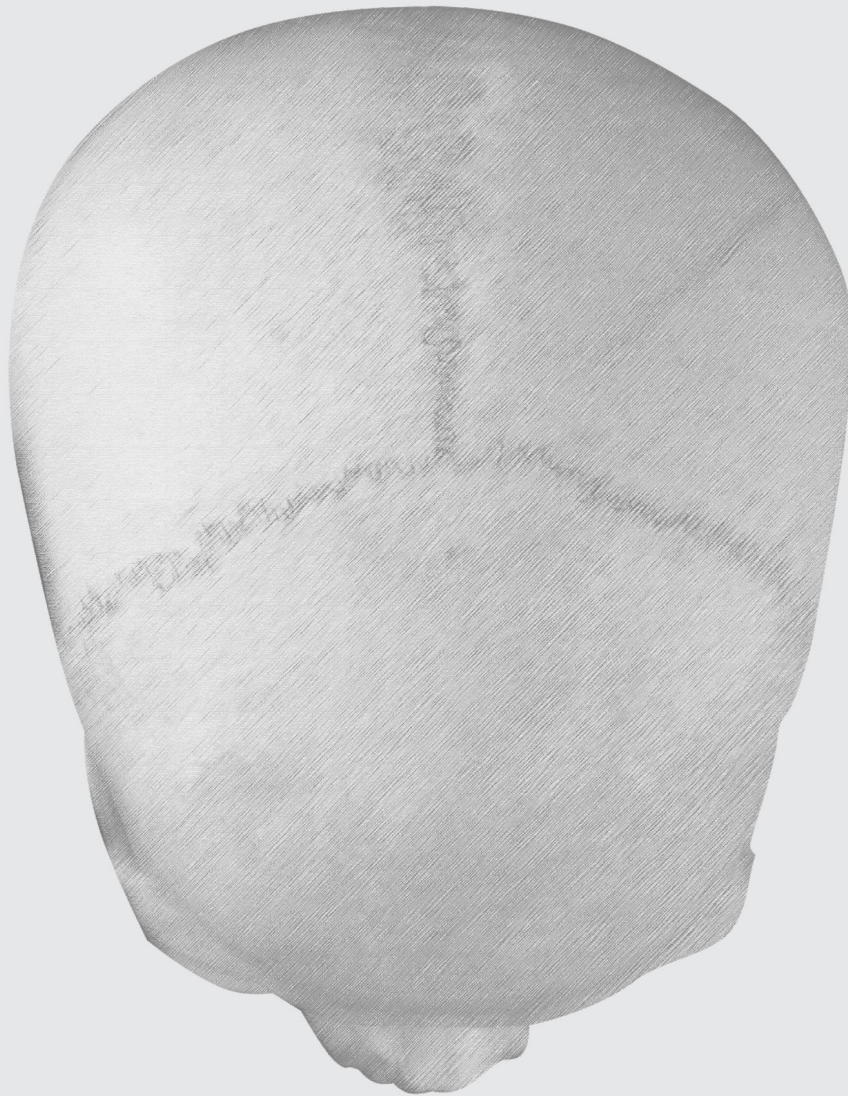The mandibular foramen, located on the medial surface of each mandibular rami, allows the passage of the nerve and inferior alveolar vessels



VISTA POSTERIOR
POSTERIOR VIEW

SUTURAS

SUTURES



SUTURAS

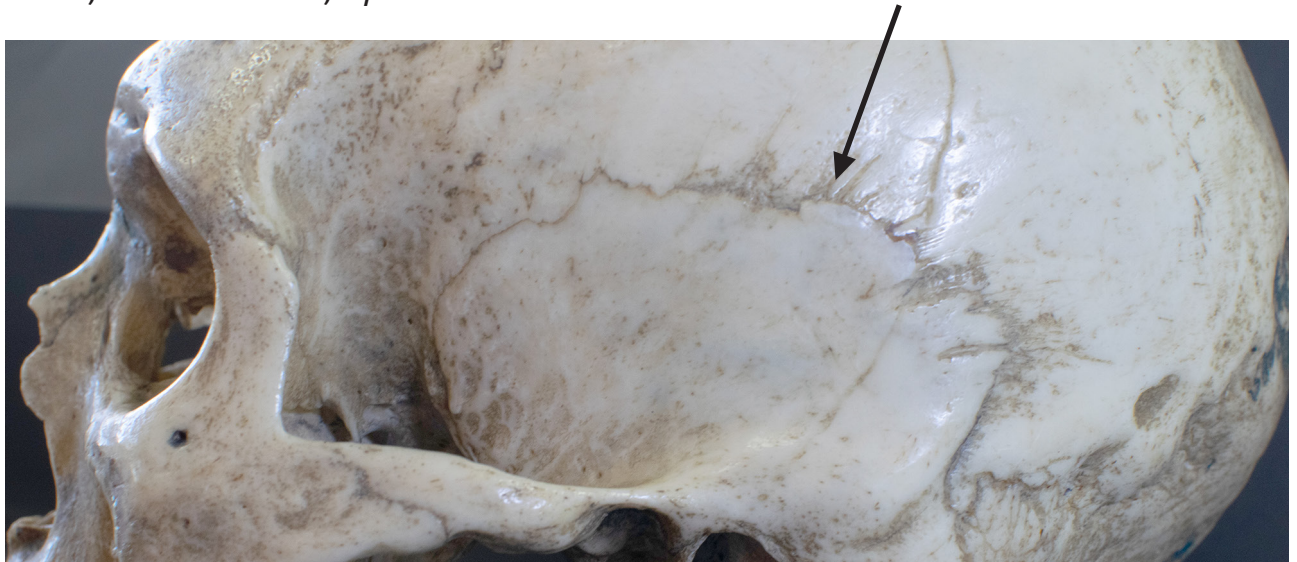Sutures

📺 Acesse: <https://youtu.be/pP-NKr9B4Yg>

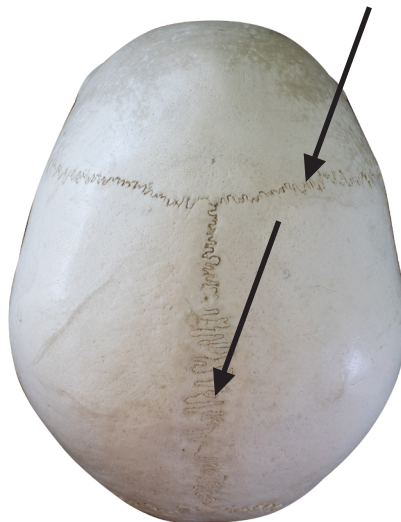São as articulações entre ossos do crânio, caracterizadas por pequena quantidade de tecido conjuntivo fibroso interposto entre as superfícies ósseas que se articulam. Essas articulações não permitem movimentos entre os ossos.

São apresentadas a seguir algumas das principais suturas do crânio humano: sutura Coronal, sutura Sagital, sutura Lambdóideia, sutura Escamosa.

The sutures are fibrous joints between the skull bones, characterized by a small amount of fibrous connective tissue interposed between the articulating bone surfaces. These joints do not allow movement between bones. Some of the main skull sutures are: Coronal suture, Sagittal suture, Lambdoid suture, Squamous suture.



VISTA LATERAL / LATERAL VIEW



VISTA SUPERIOR
SUPERIOR VIEW



VISTA POSTEROSUPERIOR
POSTEROSUPERIOR VIEW

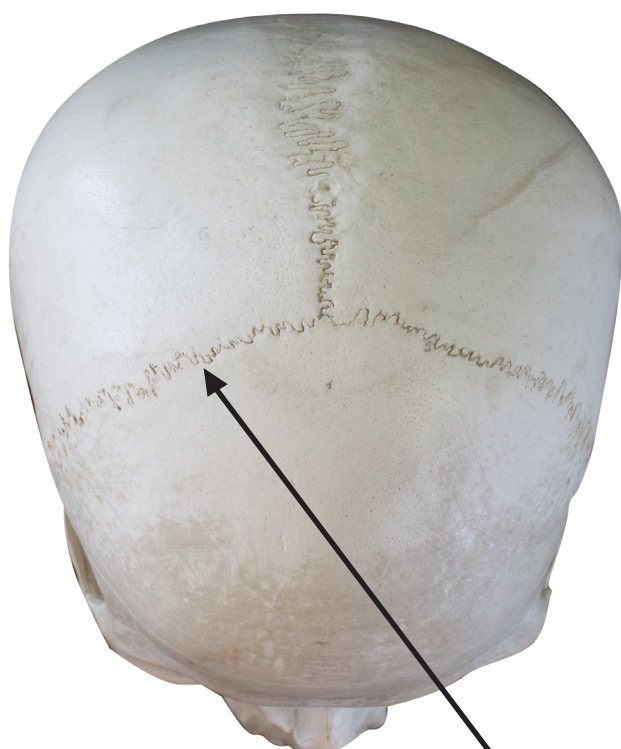SUTURA CORONAL

Coronal suture

👉 Acesse: <https://youtu.be/awva3YKVSBM>

Estende-se entre o osso frontal e os ossos parietais, no teto do crânio, anteriormente. As superfícies ósseas que se articulam apresentam formato serrado.


It extends anteriorly between the frontal bone and the parietal bones in the skull roof. The articulating bone surfaces have a serrated shape.



VISTA ANTEROSUPERIOR
ANTEROSUPERIOR VIEW



VISTA SUPERIOR
SUPERIOR VIEW



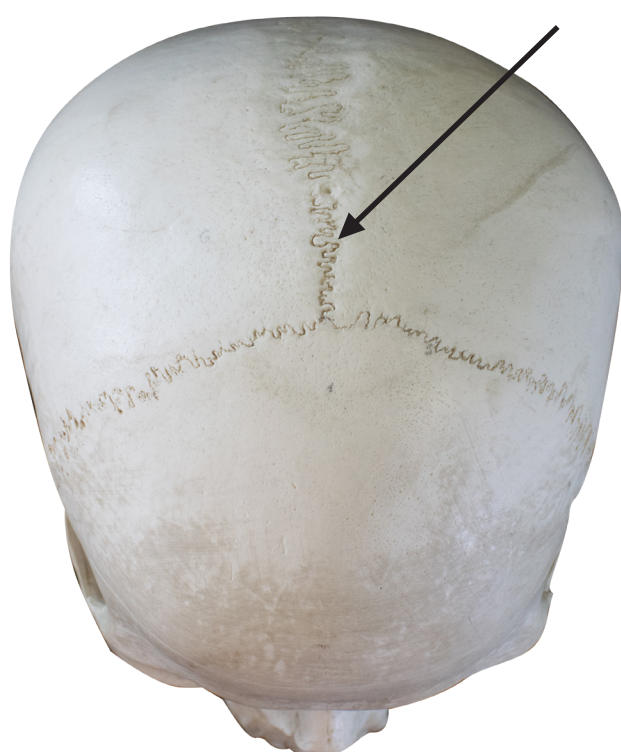SUTURA SAGITAL

Sagittal suture

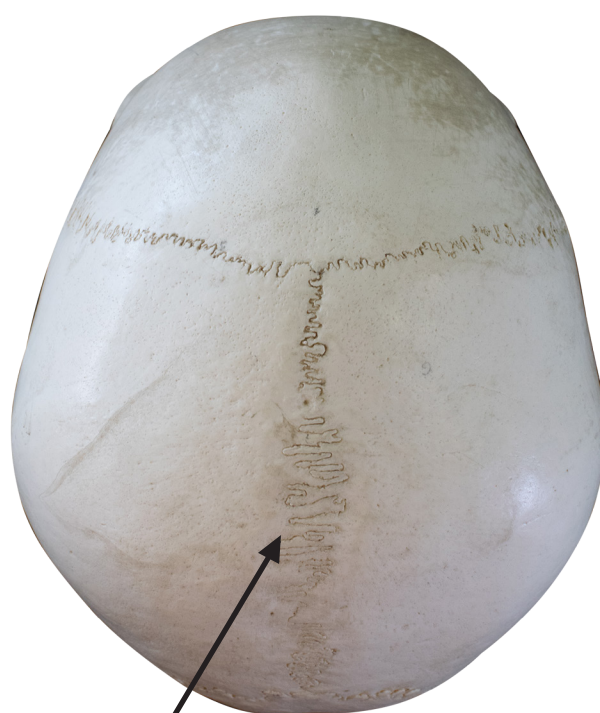▶ Acesse: <https://youtu.be/-QVIQcry1ys>

Estende-se entre os ossos parietais, mediana e ânteroposteriormente, no teto do crânio. As superfícies ósseas que se articulam apresentam formato serrado.

It extends median and anteroposteriorly between the parietal bones, in the roof of the skull. The articulating bone surfaces have a serrated shape.



VISTA ANTEROSUPERIOR
ANTEROSUPERIOR VIEW



VISTA SUPERIOR
SUPERIOR VIEW



SUTURA LAMBDOÍDEA

Lambdoid suture

📺 Acesse: <https://youtu.be/eDo0VjKF3RU>

Estende-se entre o osso occipital e os ossos parietais, na parede posterior do crânio. As superfícies ósseas que se articulam apresentam formato serrado.

It extends between the occipital bone and the parietal bones on the posterior wall of the skull. The articulating bone surfaces have a serrated shape.



VISTA POSTEROSUPERIOR
POSTEROSUPERIOR VIEW

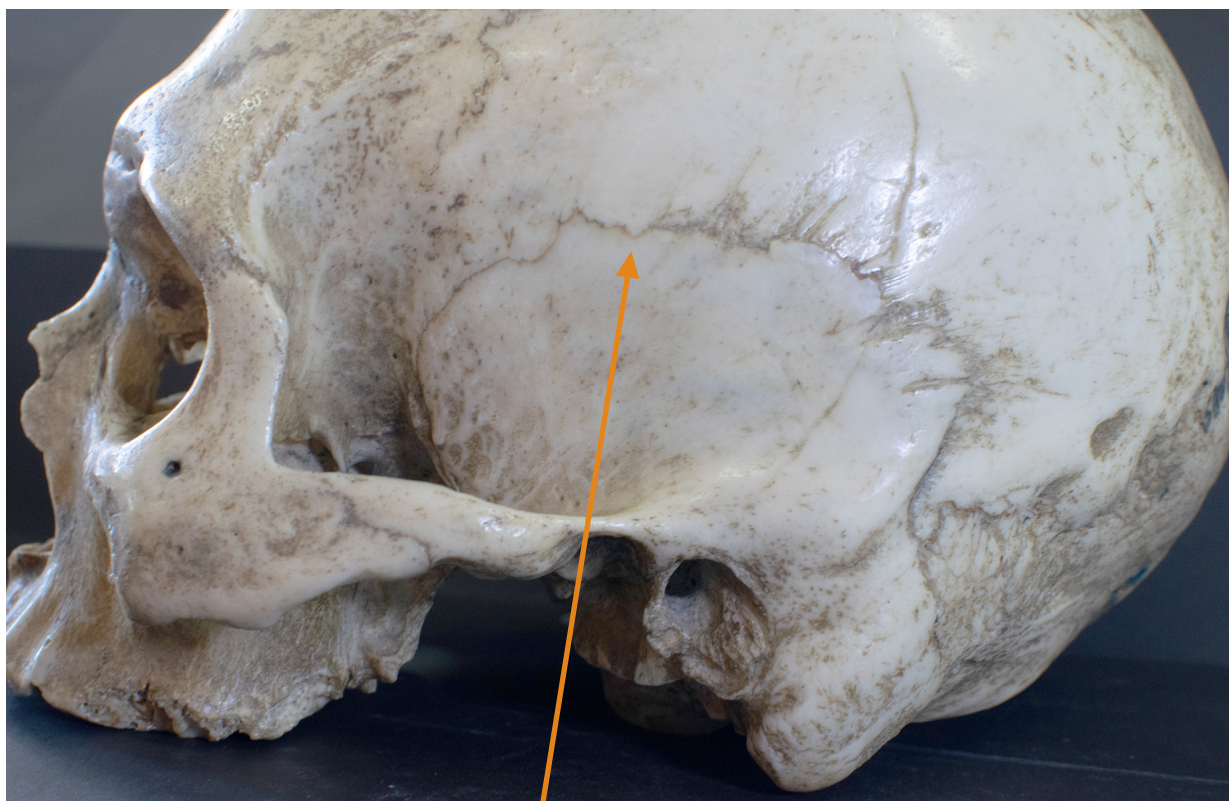
SUTURA ESCAMOSA

Squamous suture

📺 Acesse: <https://youtu.be/QgeUrNNAE50>

É a sutura que conecta a parte escamosa do osso temporal com a margem inferior do osso parietal. Seu nome é devido à forma das superfícies articulares, pois uma superfície articular se sobrepõe à outra

The squamous suture connects the temporal squama with the lower border of the parietal bone. Its name is due to the shape of joint surfaces, as one joint surface overlaps the other.

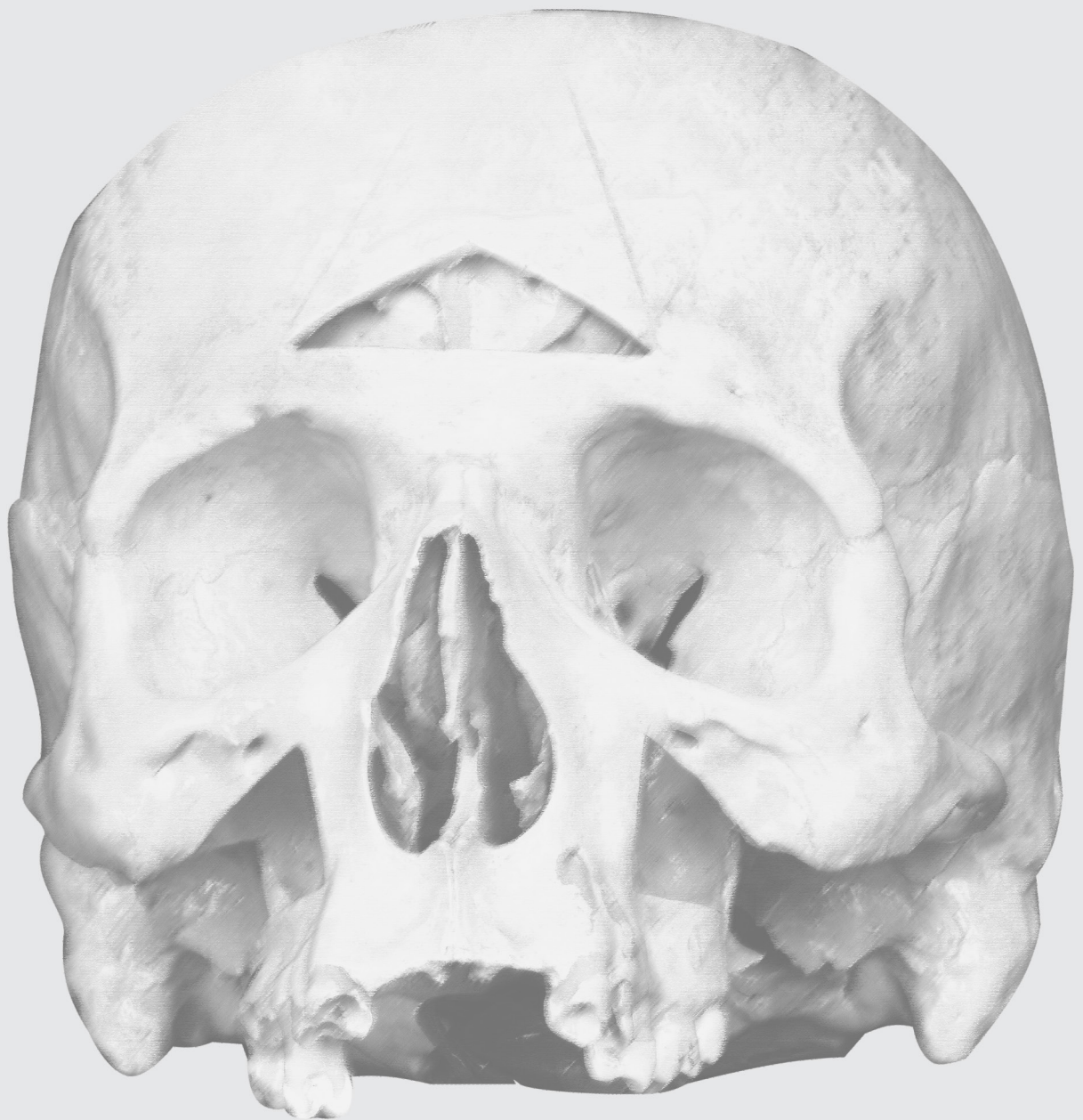

VISTA LATERAL
LATERAL VIEW



CAVIDADES DA CABEÇA

HEAD CAVITIES



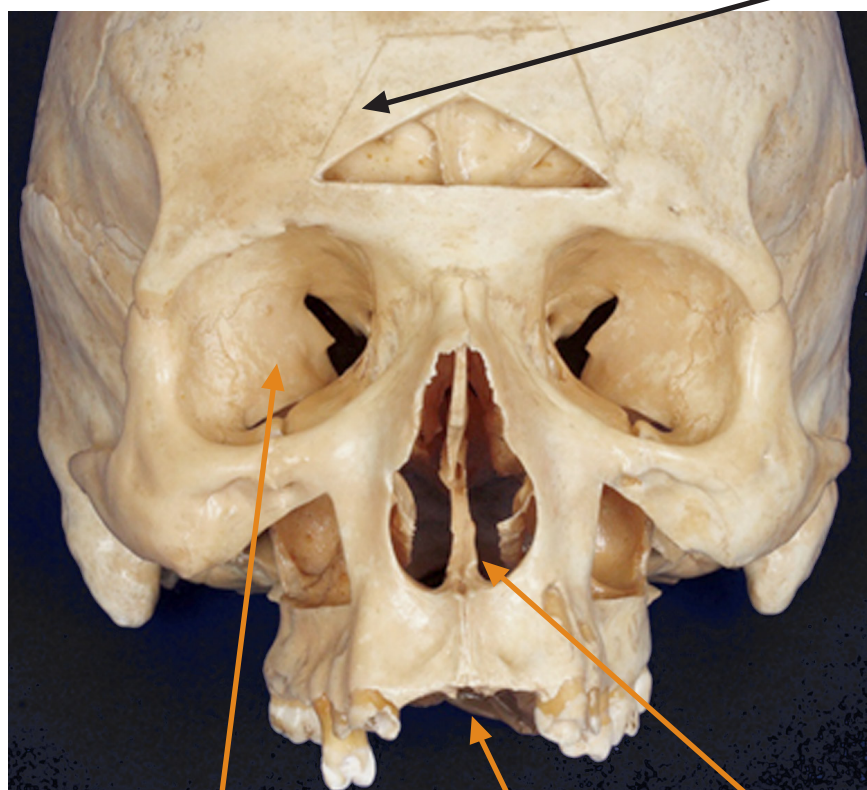
CAVIDADES DA CABEÇA

Head cavities

▶ Acesse: <https://youtu.be/B3oS5F52rNk>

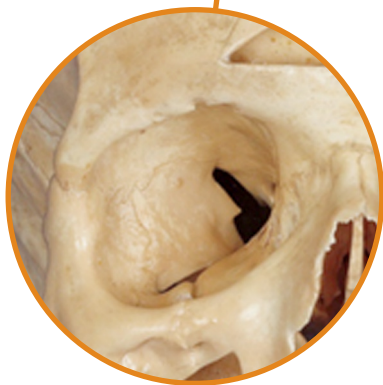Há cavidades no interior da cabeça: cavidade do crânio, cavidade orbital, orelhas, cavidade nasal, seios paranasais, cavidade oral.

There are cavities inside the head: cranial cavity, orbital cavity, Ears, nasal cavity, paranasal sinuses, oral cavity.

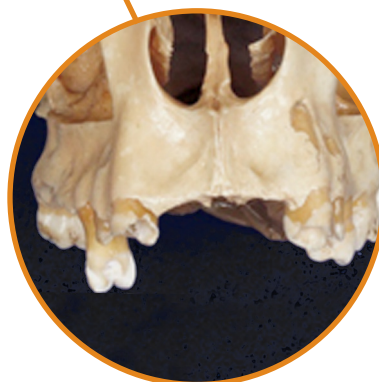

CAVIDADE DO CRÂNIO
CRANIAL CAVITY

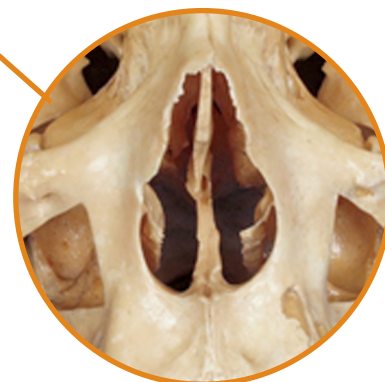VISTA ANTERIOR
ANTERIOR VIEW



CAVIDADE ORBITAL
ORBITAL CAVITY

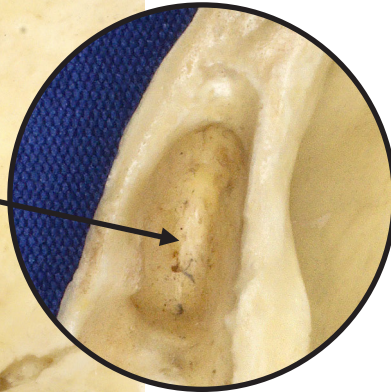
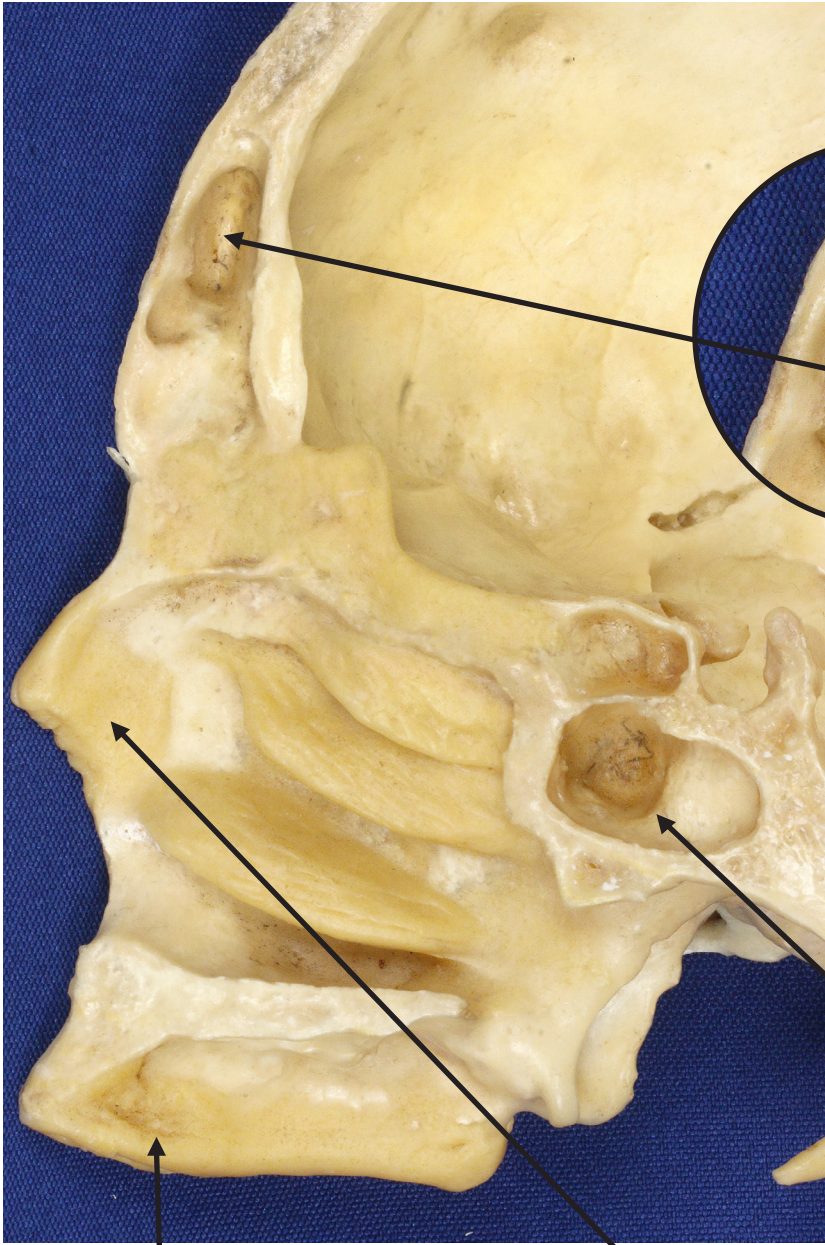

CAVIDADE ORAL
ORAL CAVITY

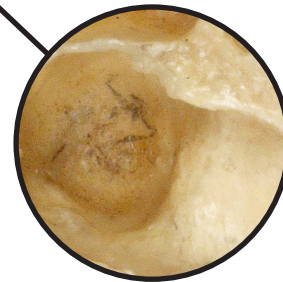


CAVIDADE NASAL
NASAL CAVITY

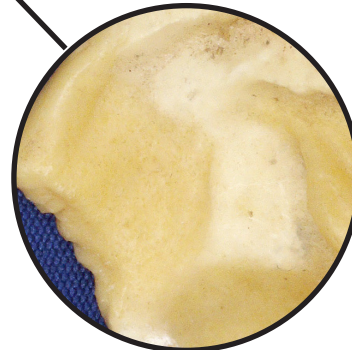
VISTA MEDIAL SECÇÃO SAGITAL
MEDIAL VIEW SAGITTAL SECTION



SEIO PARANASAL FRONTAL
FRONTAL PARANASAL SINUS

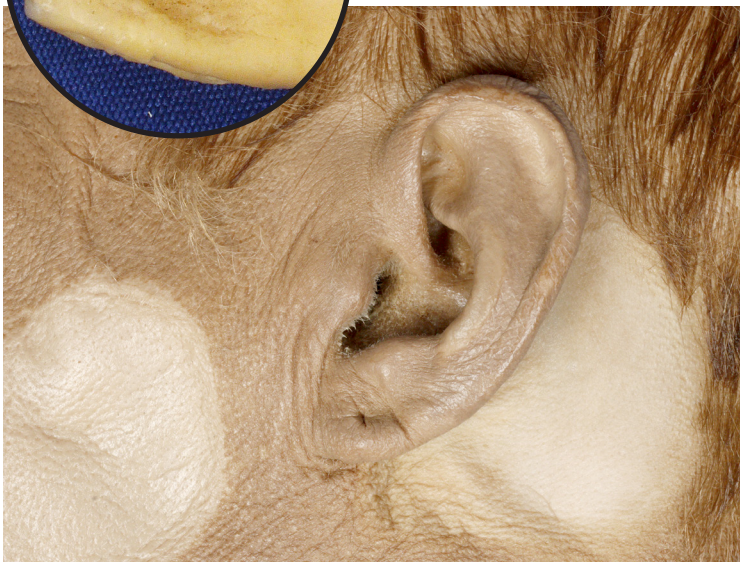
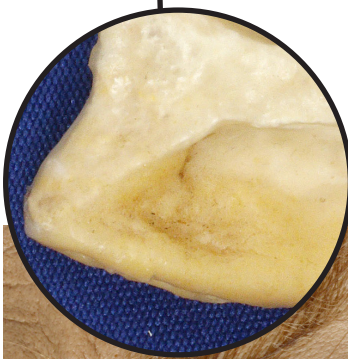
SEIO PARANASAL ESFENOIDAL
SPHENOIDAL PARANASAL SINUS



CAVIDADE NASAL
NASAL CAVITY

CAVIDADE ORAL
ORAL CAVITY



VISTA LATERAL DA ORELHA ESQUERDA
LEFT EAR LATERAL VIEW

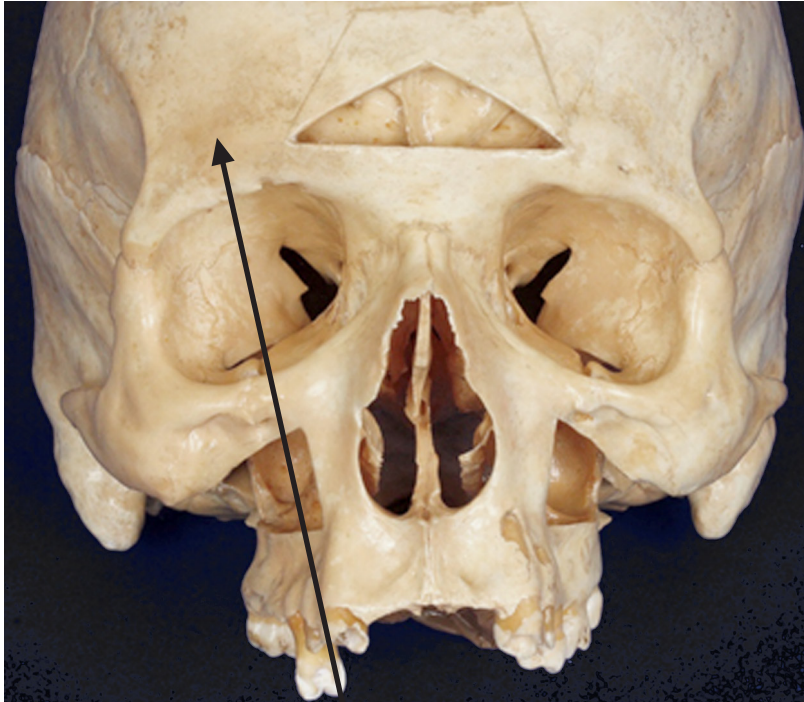
CAVIDADE DO CRÂNIO

Cranial cavity

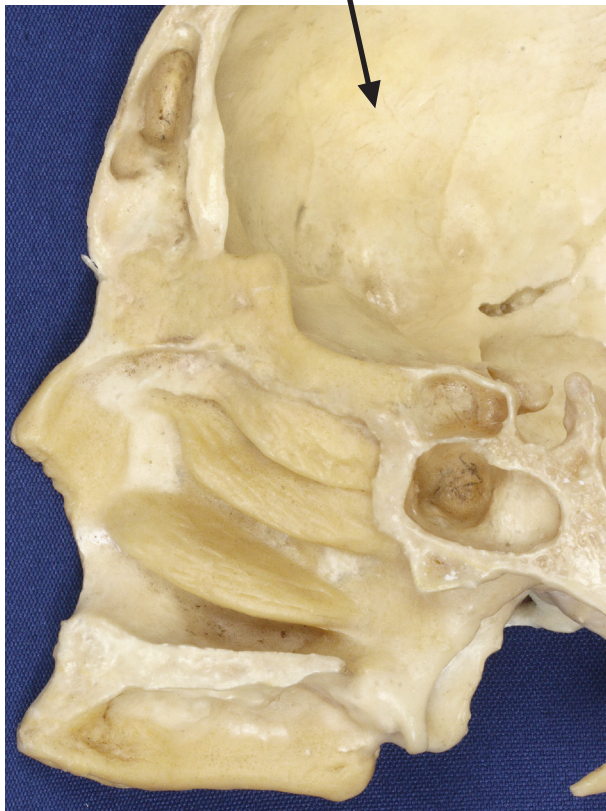▶ Acesse: <https://youtu.be/Uwlq4Z6ADWY>

É a maior cavidade da cabeça, aloja e protege o encéfalo.

It is the largest cavity of the head, which houses and protects the brain.



VISTA ANTERIOR
ANTERIOR VIEW



VISTA MEDIAL
SECÇÃO SAGITAL
MEDIAL VIEW
SAGITTAL SECTION

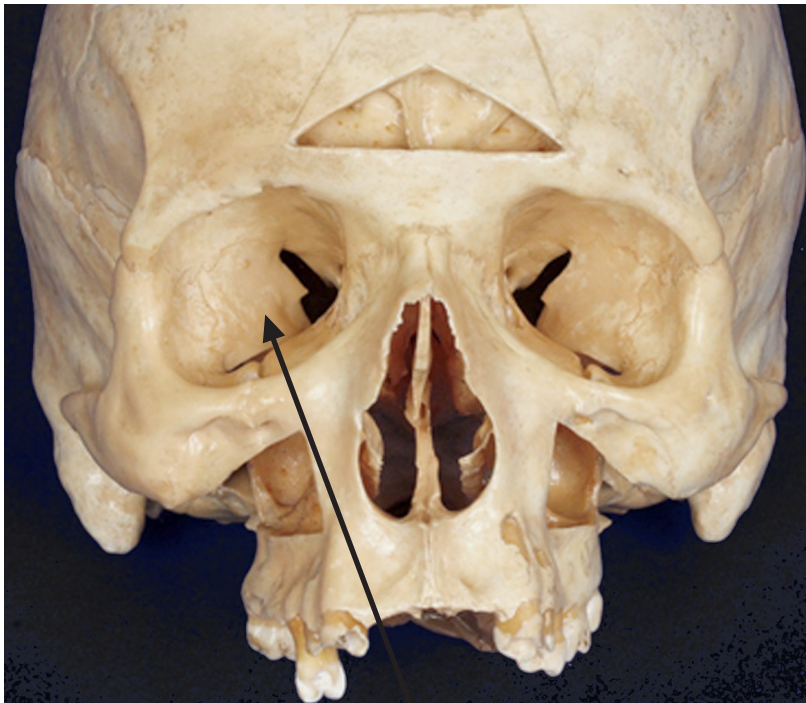
CAVIDADE ORBITAL

Orbital cavity

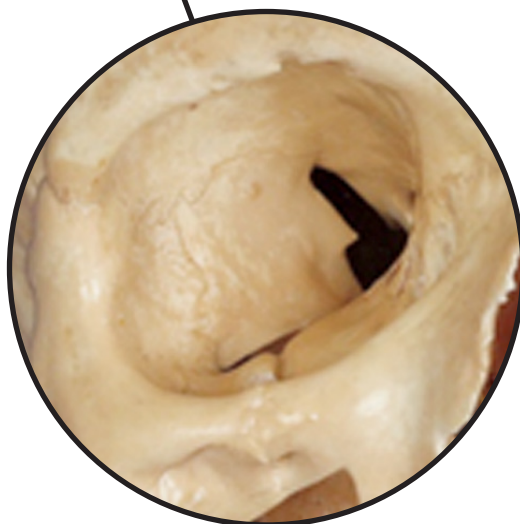
📺 Acesse: <https://youtu.be/BM10D5Odnms>

São duas cavidades orbitais no esqueleto da face. Cada cavidade orbital contém um olho (bulbo do olho) e possui uma forma que se assemelha a uma pirâmide, com base anterior e ápice posterior

There are two orbital cavities in the facial skeleton. Each orbital cavity contains an eye (eye bulb) and has a pyramid-like shape, with an anterior base and a posterior apex.



VISTA ANTERIOR
ANTERIOR VIEW



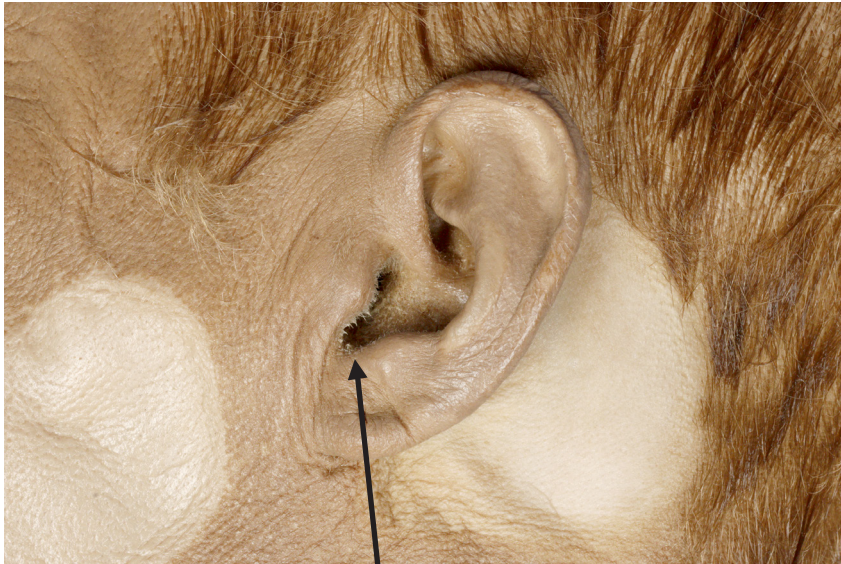
ORELHAS

Ears

▶ Acesse: <https://youtu.be/qHnMFl6SQ6E>

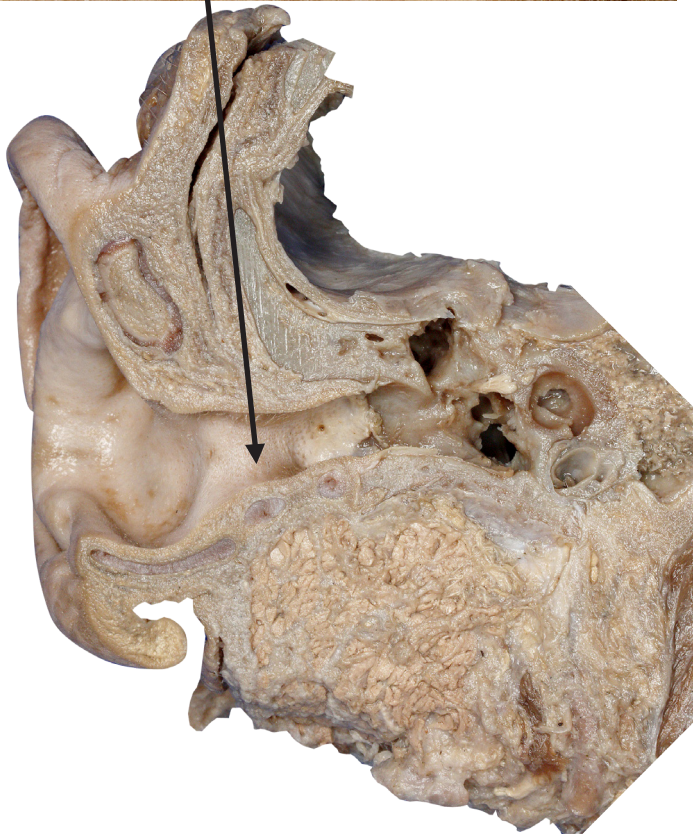A orelha é formada por partes externa, média e interna. As partes externa e média estão relacionadas com a transferência de som para a orelha interna, que contém o órgão do equilíbrio e da audição.

The ear is formed by outer, middle and inner parts. The outer and middle parts are related to the sound transfer to the inner ear, which contains the balance and hearing organ



ORELHA
EAR

VISTA LATERAL
LATERAL VIEW



VISTA ANTERIOR
SECÇÃO CORONAL
ANTERIOR VIEW
CORONAL SECTION

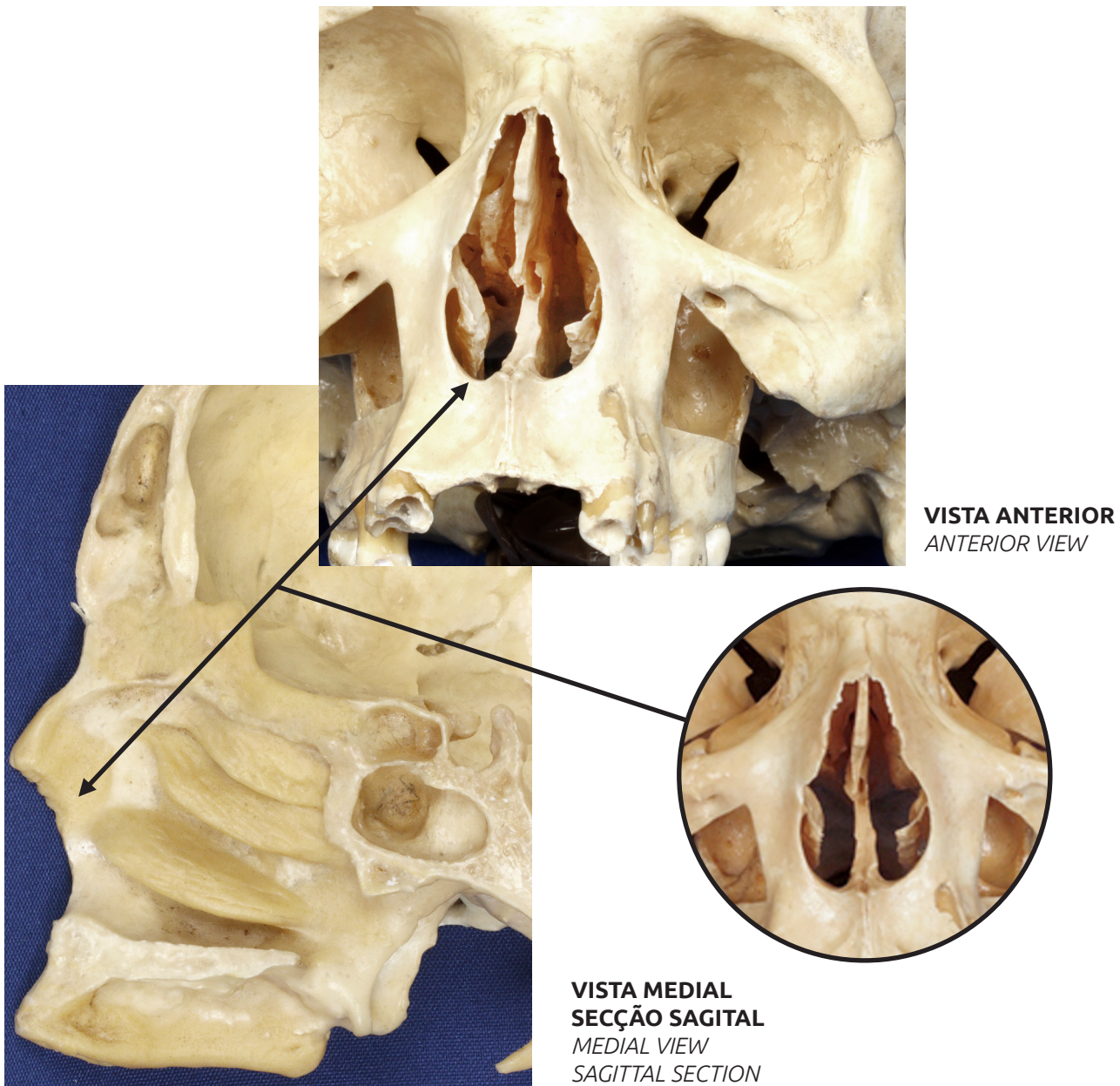
CAVIDADE NASAL

Nasal cavity

🔗 Acesse: <https://youtu.be/5Iej6Uc3ChU>

É formada por duas câmaras, compostas por cartilagens e pelos ossos nasais, maxilas, palatinos, etmoide e vômer. A cavidade nasal é revestida por uma mucosa que é contínua com o revestimento de todas as câmaras com as quais as cavidades nasais se comunicam. Além de conduzir o ar durante a inspiração e expiração, também tem função olfatória.

The nasal cavity comprises two chambers, which are composed by cartilage and nasal, maxillary, palatine, ethmoid and vomer bones. The nasal cavity is lined with a continuous mucosa that lines all chambers with which nasal cavities communicate. In addition to conducting air during inhalation and exhalation, it also has an olfactory function.



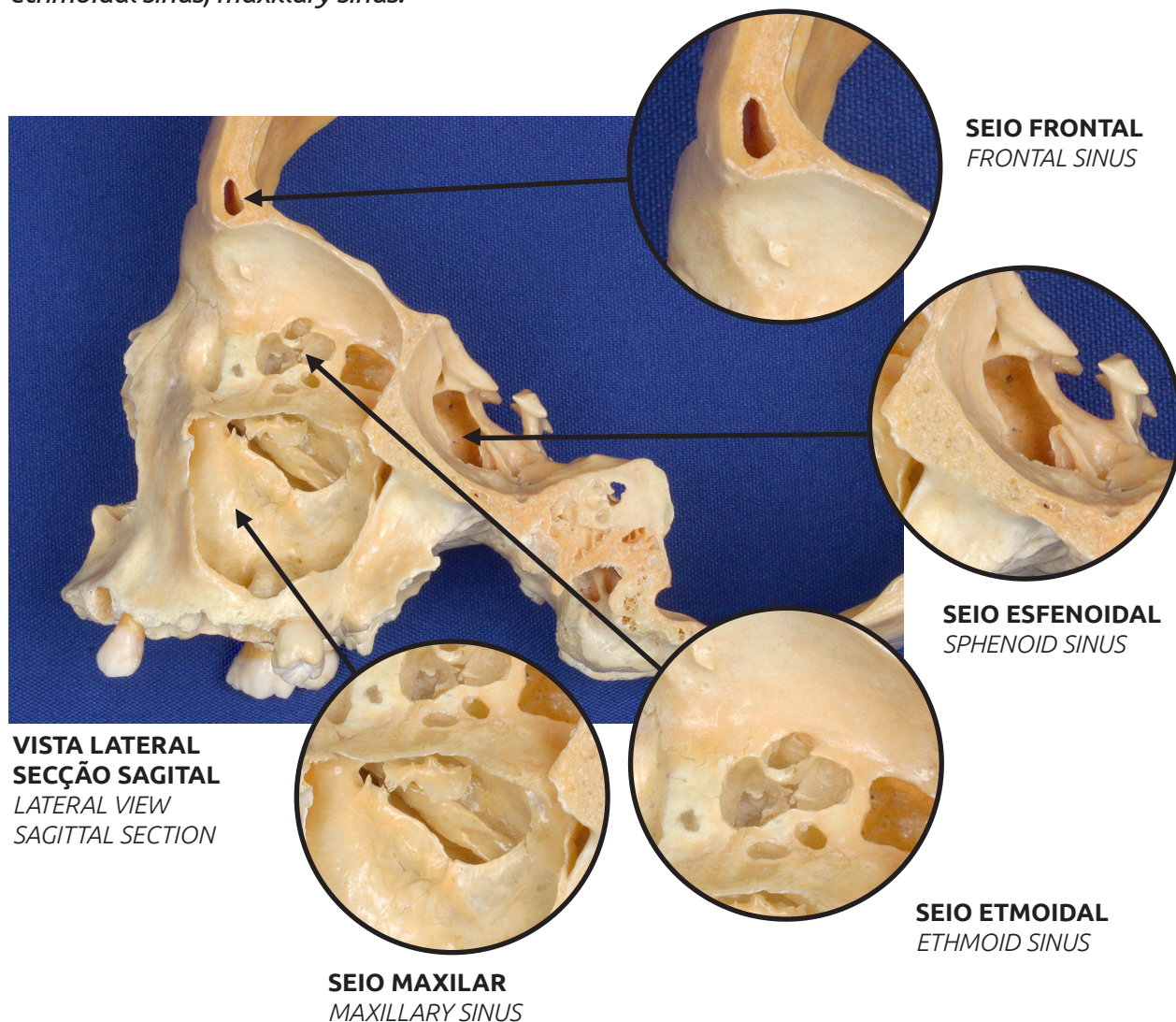
SEIOS PARANASAIS

Paranasal sinuses

▶ Acesse: <https://youtu.be/nUHXnTkXcck>

São extensões da cavidade nasal nos seguintes ossos do crânio: Frontal, Etmoide, Esfenoide e Maxila. Eles servem para reduzir o peso do crânio e também funcionam como câmaras de ressonância pra produção da voz. Assim como a cavidade nasal, os seios paranasais são revestidos por mucosa e se mantêm cheios de ar. Eles se comunicam com a cavidade nasal através de ductos ósseos. Os seios paranasais são nomeados de acordo com os ossos nos quais estão localizados: seio frontal, seio esfenoidal, seio etmoidal, seio maxilar.

Paranasal sinuses are extensions of the nasal cavity in the following skull bones: Frontal, Ethmoid, Sphenoid and Maxillary bones. They serve to reduce skull weight besides functioning as resonance chambers for voice production. As the nasal cavity, the paranasal sinuses are lined with mucosa and remain full of air. They communicate with the nasal cavity through bone ducts. The paranasal sinuses are named according to the bones where they are located in: frontal sinus, sphenoidal sinus, ethmoidal sinus, maxillary sinus.



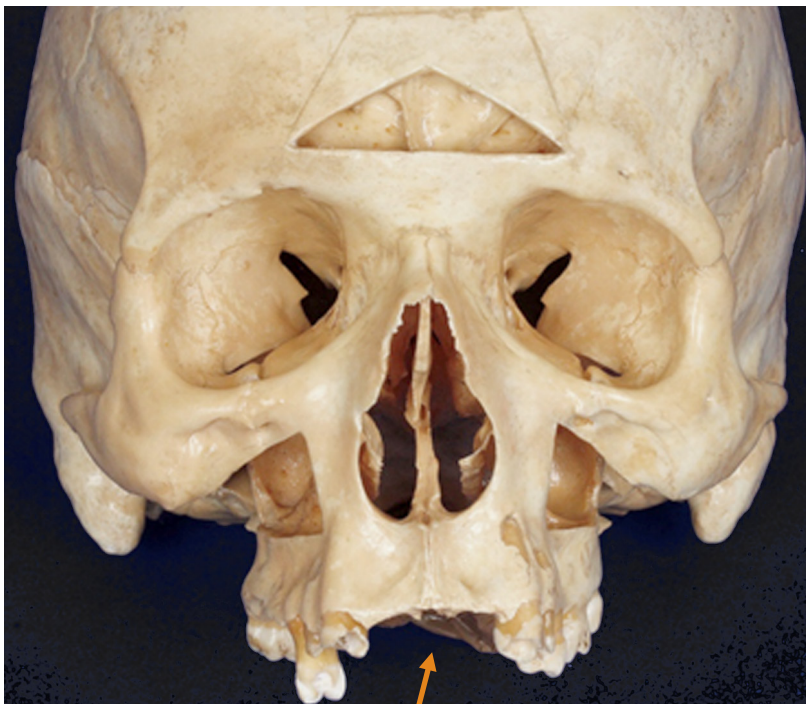CAVIDADE ORAL

Oral cavity

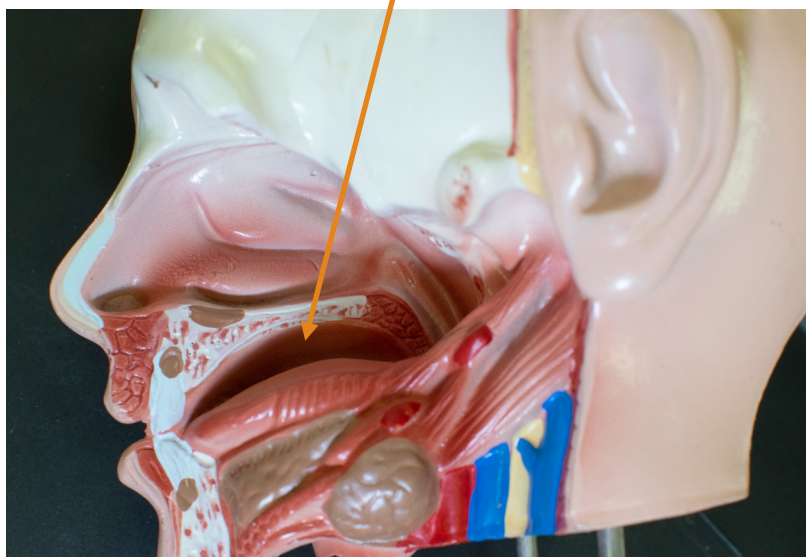
📺 Acesse: <https://youtu.be/Mxhd0h1yBkQ>

É o local onde o alimento é ingerido e preparado para digestão no estômago e no intestino delgado.

It is the place where food is eaten and prepared for digestion in the stomach and small intestine.



VISTA ANTERIOR
ANTERIOR VIEW



VISTA MEDIAL
SECÇÃO SAGITAL
MEDIAL VIEW
SAGITTAL SECTION

Tipografias:

Ubuntu regular
corpo de texto
Tamanho 10

Ubuntu itálico light
Tamanho corpo de
texto em inglês
Tamanho 10

Texto titulação:

Bebas Neue
Tamanho 36



Universidade Estadual da Paraíba
Campus I - Campina Grande-PB